Acta Oncologica Turcica 2009; 42: 1-7

Anaplastic Thyroid Carcinoma: Clinical Features, Prognostic Factors and Treatment Outcome

Anaplastik Tiroid Kanseri: Klinik Özellikler, Prognostik Faktörler ve Tedavi Sonuçları

Niyazi KARAMAN[1], Kerim Bora YILMAZ[1], Cihangir ÖZASLAN[1], Mehmet ALTINOK[1]

[1] SB Dr. Abdurrahman Yurtarslan Ankara Onkoloji Eğitim ve Araştırma Hastanesi, 4. Genel Cerrahi Kliniği, ANKARA

SUMMARY

The objective of this study is to analyse the clinical features, prognostic factors and treatment outcomes of the patients with the diagnosis of anaplastic thyroid carcinoma treated at Ankara Oncology Teaching and Research Hospital between 2001 and 2005. The records of 29 patients with the diagnosis of anaplastic thyroid carcinoma reviewed retrospectively. The association between survival and age, tumor size, pattern of development, and type of the resection was analyzed. The median survival of the patients with 5-8 cm tumors and with tumors larger than 8 cm was 2.8 and 4.5 months respectively. The difference was not statistically significant (p= 0.18). The median survival of the patients under and over 60 years of age was 3.5 and 3.8 months respectively. The difference was not statistically significant (p= 0.65). While the median survival of the patients with transformation from well differentiated thyroid carcinoma was 3.7 months, it was 3.6 months for the patients without any type of well differentiated thyroid carcinoma. The difference was not statistically significant (p= 0.95). The overall survival of the patients with R0, R1 and R2 resections were 3.3, 1 and 3.1 months respectively. The statistical difference was not significant (p= 0.318). Anaplastic thyroid carcinoma still carries a dismal prognosis and there is a strong need for innovative treatments.

Key Words: *Anaplastic thyroid carcinoma, prognostic factors, treatment outcome.*

ÖZET

Bu çalışmada 2001-2005 yılları arasında tedavi edilen 29 tiroid anaplastik karsinom tanılı hastanın klinik özellikleri, prognostik faktörleri ve tedavi sonuçları retrospektif olarak incelenmiştir. Sağkalım ile ilişkisi bakımından; yaş, tümör boyutu, gelişim özellikleri ve rezeksiyon tipleri analiz edilmiştir. Tümör boyutu 5-8 cm olan hastaların sağkalımı 2.8 ay iken, tümörü 8 cm den büyük olan hastaların sağkalımı 4.5 ay olarak bulunmuştur. Aradaki fark istatistiksel olarak anlamlı bulunmamıştır (p= 0.18). Altmış yaş altı ve üstü hastaların ortalama sağkalımları sırasıyla 3.5 ve 3.8 ay olarak bulunmuştur. Aradaki fark istatistiksel olarak anlamlı bulunmamıştır (p= 0.65). İyi diferansiye tiroid karsinomu zemininde gelişen ve tiroid karsinomu hikayesi olmayan hastaların ortalama sağkalımları sırasıyla 3.7 ay ve 3.6 ay olarak bulunmuştur. Aradaki fark istatistiksel olarak anlamlı bulunmamıştır (p= 0.95). R0, R1 ve R2 rezeksiyon uygulanan hastaların ortalama sağkalımları sırasıyla 3.3, 1 ve 3.1 ay olarak bulunmuştur. Aradaki fark istatistiksel olarak anlamlı bulunmamıştır (p= 0.31). Anaplastik tiroid kanserinde lokal kontrol oranlarını artırmaya ve uzak metastaz oranlarını azaltmaya yönelik yeni teknolojilere ve ilaçlara olan ihtiyaç halen devam etmektedir.

Anahtar Kelimeler: *Anaplastik tiroid kanseri, prognostik faktörler, tedavi sonuçları.*

INTRODUCTION

Anaplastic thyroid carcinoma (ATC) is a rare but one of the most aggressive and lethal human malignancies. ATC accounts for less than 2% of all thyroid cancers, nonetheless 14-39% of deaths related with thyroid malignancy occurs due to ATC (1,2). Median survival time is 3-9 months from time of diagnosis. Cervical lymph node metastasis (40-84%) is common, and more than 50% of the patients have metastatic disease at presentation and another 25% develop metastasis at some stage of disease. The most frequent sites of metastasis are lung (80%), bone (6%-15%), brain (5%-13%), adrenal glands (33%), and intraabdominal nodes (17%) (3-6). According to "The American Joint Committee on Cancer (AJCC)" ATC is regarded as stage 4, without taking into consideration the tumor size and the presence of lymph node or distant metastasis (7). Because of systemic nature of the disease at presentation, combination chemotheraphy is frequently used during the last few decades. Although ATC is radiation resistant, Radiotheraphy (RT) is given to relieve the local symptoms.

The peak incidence of ATC is in the 6th to 7th decade of life (3,4,6,8). There is a preponderance of the disease in women by a ratio of 3.1/1 and 1.2/1 (3,4,8).

ATC presents with rapidly enlarging bulky thyroid mass that is firm and frequently invades adjacent structures. The symptoms of mechanical compression like dysphagia, dysphonia, vocal cord paralysis and local tenderness are the other clinical symptoms (3,4,6,9). Thyroid function tests are usually normal and scintiscan shows a classical cold areas at the site of tumor.

PATIENTS and METHODS

The records of 29 patients with the diagnosis of ATC treated in Ankara Oncology Teaching and Research Hospital between 2001 and 2005 reviewed retrospectively.

The age, gender, tumor size, signs and symptoms, thyroid disease history, previous treatments, the type of the surgery and resection, adjacent organ involvement, and survival were the parameters analyzed. The reports of thyroid scintigraphy, computed tomography of the neck and thorax, ultrasonography of the neck, thyroid function tests were also used for analysis.

The patients were put into 2 groups with respect to their tumor size. The patients with 5 to 8 cm tumors constituted group 1 (n= 9) and the ones with greater than 8 cm tumors constituted group 2 (n= 20).

The patients were also put into 2 groups with respect to their ages. The patients aged under 60 years constituted group 1 (n= 14) and the ones over 60 years constituted group 2 (n= 15).

Another parameter for grouping was the pattern of development. Four patients with ATCs transformed from well differentiated thyroid carcinoma (WDTC) and 10 from benign thyroid disease with papillary transformation constituted group 1 (n= 14) and de novo developed ones (9 patients with known benign thyroid disease and 6 patients without any thyroid disease history) constituted group 2 (n= 15).

The patients were put in 4 groups with respect to the type of resection. Seven patients not amenable to surgery or operated with biopsy only, 9 patients operated with R0 (complete) resection, 1 patient with R1 (microscobic residuel disease) resection and 12 patients with R2 (macroscopic residuel disease) resection constituted groups 1, 2, 3, and 4 respectively.

Another parameter for grouping was the type of treatment. The patients without any surgical intervention other than biopsy and debulking constituted palliative treatment group (n= 7) and the ones operated with curative intent constituted the curative treatment group (n= 22).

Statistical analysis was performed using SPSS software (Statistical Software, Chicago, USA). Univariate analysis of continuous variables was performed using a t-test, and categorical values were determined using the Chi-square test. Equality of means and variances were analyzed with Shapiro and Levene's tests. Significance was determined for $p \leq 05$.

RESULTS

The clinical features of the patients are summerized in Table 1. Twenty-three (79.3%) of the patients were female and 6 (20.6%) were male. The most frequent symptoms were rapidly enlarging neck mass (100%), dyspnea (55%), hoarseness (48%), neck pain (45%) and dysphagia (24%). Fourteen patients presented with vocal cord paralysis and 13 patients with skin involvement. Twenty-three patients presented with bilateral involvement of thyroid glands. Fine

Table 1. Clinical features of the study population.

No	Age	Gender	Thyroid disease history	Previous treatments	Tumor size	Surgery type	Resection type	Adjacent organ involvement	Death	Survial (months)
1	78	F	Papillary carcinoma (transformed)	BST, RAI	> 8 cm	Biopsy only	No	T, O, S, V, M	Local problems	2
2	53	M	No	No	5-8 cm	TT + ND + AOR	R0	M	Lung metastasis	1
3	42	F	Goiter	BST	> 8 cm	TT	R2	T, M	Unknown	5
4	54	F	Goiter	No	> 8 cm	TT + ND + AOR	R0	T, M, V	Local problems	7
5	59	F	Medullary carcinoma (transformed)	TT + ND	> 8 cm	CT + ND	R0	T, M	Local problems	9
6	54	M	No	No	> 8 cm	Biopsy only	No	T, O, M, V, S	Local problems	1
7	64	F	Goiter (transformed)	No	5-8 cm	TT + ND + AOR	R2	T, O	Local problems	1
8	68	F	Papillary carcinoma (transformed)	BST	> 8 cm	Biopsy only	No	T	Lung metastasis	3
9	43	F	Goiter (transformed)	No	5-8 cm	TT	R1	T	Lung metastasis	1
10	64	F	Goiter	RAI	> 8 cm	TT + ND + AOR	R0	T, O	Suicide	5
11	71	F	Papillary carcinoma (transformed)	TT + ND	> 8 cm	TL + ND + AOR	R0	T, O, L, M	Osefagus fistule	3
12	58	F	No	No	> 8 cm	TT + ND	R2	T, S	Operation complication	1
13	63	F	Goiter (transformed)	BST	> 8 cm	TT + TL + ND	R0	T, L, S	Local problems	4
14	65	F	Goiter (transformed)	BST	5-8 cm	Biopsy only	No	T, L, M, S	Local problems	4
15	54	F	Goiter (transformed)	BST	> 8 cm	Debulking	R2	T, L, M, S	Lung metastasis	4
16	72	F	Goiter (transformed)	No	> 8 cm	BST	R2	T, O, L, M, S	Local problems	6
17	53	F	Goiter	No	> 8 cm	No	No	T, O, L, M, S	Local problems	4
18	71	M	Goiter (transformed)	No	5-8 cm	TT + ND + AOR	R0	T, O, L, M, S	Local problems	2
19	48	F	Goiter	No	> 8 cm	TT + debulking	R2	T, O, L, M, S	Lung metastasis	6
20	14	F	Goiter (transformed)	No	> 8 cm	TT + ND + AOR	R0	-	Local problems	5
21	61	F	Goiter	No	5-8 cm	TT + debulking	R2	T	Lung, liver metastasis	2
22	54	M	Goiter (transformed)	No	> 8 cm	Debulking	R2	T, M, S	Local problems	6
23	44	M	No	No	> 8 cm	TT + TL + ND + AOR	R0	T, O, L, M, S	Local problems	4
24	75	F	Goiter (transformed)	No	> 8 cm	No	No	T, O, L, M, S	Local problems, lung metastasis	2
25	63	M	No	No	5-8 cm	TT + ND	R2	L, M	Local problems	6
26	61	F	Goiter	No	5-8 cm	Biopsy + debulking	R2	T, O, L, M	Local problems	6
27	59	F	Goiter	No	5-8 cm	No	No	T, L, M	Local problems	3
28	66	F	No	No	> 8 cm	Debulking	R2	T, M	Local problems	1
29	30	F	Goiter	No	> 8 cm	TT	R2	T, M	Lung metastasis	3

M: Male, F: Female, BST: Bilateral subtotal thyroidectomy, TT: Total thyroidectomy, ND: Neck dissection, RAI: Radioactive Iodine treatment, AOR: Adjacent organ resection, TL: Total laryngectomy, R0: Complete resection, R1: Resection with microscopic residuel disease, R2: Resection with macroscopic residuel disease, T: Trachea, O: Osefagus, L: Larynx, M: Muscle, V: Vessel, S: Skin, N: Normal, I: Increased.

needle aspiration biopsy (FNAB) was used as a diagnostic tool for 18 patients.

Thyroid function tests of 22 (76%) patients were within normal range, 2 (7%) patients were presented with hyperthyroidism and 5 (17%) patients with hypothroidism. Nine patients had hypoactive nodules and 3 patients had hyperactive nodules at thyroid scintigraphy.

Distant metastases at the time of diagnosis was present for 8 patients (7 patients with lung and 1 patient with lung and liver metastasis). Two additional lung metastasis developed during the follow-up of the patients.

Five (17%) patients were given preoperative doxorubicin containing chemotheraphy regimens and objective response was documented for only 2 patients. However, R0 resection was only possible for 1 patient in this group. Adjuvant RT and chemotheraphy were given to 14 and 16 patients respectively.

The tumor size of all patients was greater than 5 cm. While the median survival of the patients with 5 to 8 cm tumors was 2.8 months, it was 4.5 months for the patients with tumors larger than 8 cm. At statistical analysis, the difference was not significant (p= 0.18).

The median age of the patients at presentation was 58.8 years (range 14-78). While the median survival of the patients under 60 years of age was 3.5 months, it was 3.8 months for the patients over 60 years of age. At statistical analysis, the difference was not significant (p= 0.65).

While the median survival of the patients with disease transformed from WDTC was 3.7 months, it was 3.6 months for the patients with de novo ATC. At statistical analysis, the difference between the pattern of development and survival was not significant (p= 0.95).

The median survival of the patients with R0, R1 and R2 resections were 3.3, 1 and 3.1 months respectively. The statistical difference between different resection groups was not significant (p= 0.318).

Nine patients were operated with total thyroidectomy with neck dissection and adjacent organ resection, 3 patients with total thyroidectomy with neck dissection, 3 patients with total thyroidectomy and 1 patient with subtotal thyroidectomy. Biopsy was the only possible surgical intervention for 4 patients and 3 patients were not amenable to surgery. The mean survival for these patients was 2.7 months (1-4 months). Debulking surgery was used for 6 patients (Table 1).

Tracheostomy was needed for 15 patients during the course of disease. Post-operative complications were observed for 21 patients and most frequent ones were the surgical site infection (11 patients), dyspnea (4 patients) and hypocalcemia (3 patients).

While the median survival of 7 patients operated with palliative intent was 3.1 months, it was 3.8 months for the 22 patients operated with curative intent. At statistical analysis, the difference was not significant (p= 0.44).

The cumulative survival curve of the study population with Kaplan-Meier analysis is shown in Figure 1 (mean survival: 3.76 months). Eleven patients died during their stay at hospital. The cause of death was local problems for 17 patients, problems related with metastatic disease for 7 patients and other problems for 5 patients.

Pre-operative and post-operative carcinoembriyonic antigen (CEA) and CA19-9 levels were measured for 11 patients and the results were within normal range other than 1 patient with liver metastasis.

DISCUSSION

Age, sex, tumor size, resectability, and extent of the disease have been shown to affect the prognosis of the disease (6). Female sex and tumor size less than 6 cm and complete resection have been shown to be associated with better prognosis (5). In another study, age and extent of the disease were the most important prognostic factors (10). The evidence of metastatic disease at presentation is also associated with worse prognosis (8 months vs. 3 months) (4). In a series by Sugitani et al. the most important risk factors were the presence of acute symptoms, tumor size more than 5 cm, distant metastasis, and leukocytosis more than 10.000 (11). The favorable prognostic factors are younger age, female sex, smaller lesions, small foci of ATC, and no evidence of metastasis at distant sites (4,8). There seems to be no significant survival advantage in the transformed group over the de novo group (4). In a Japanese study, a prognostic index (PI) based on the presence of acute symptoms, large tumors (> 5 cm), distant metastasis, and leucocytosis was devised and no patients with PI index greater than 3 survived longer than 6 months (11). In this series, the association between survival and tumor size, age, pattern of development

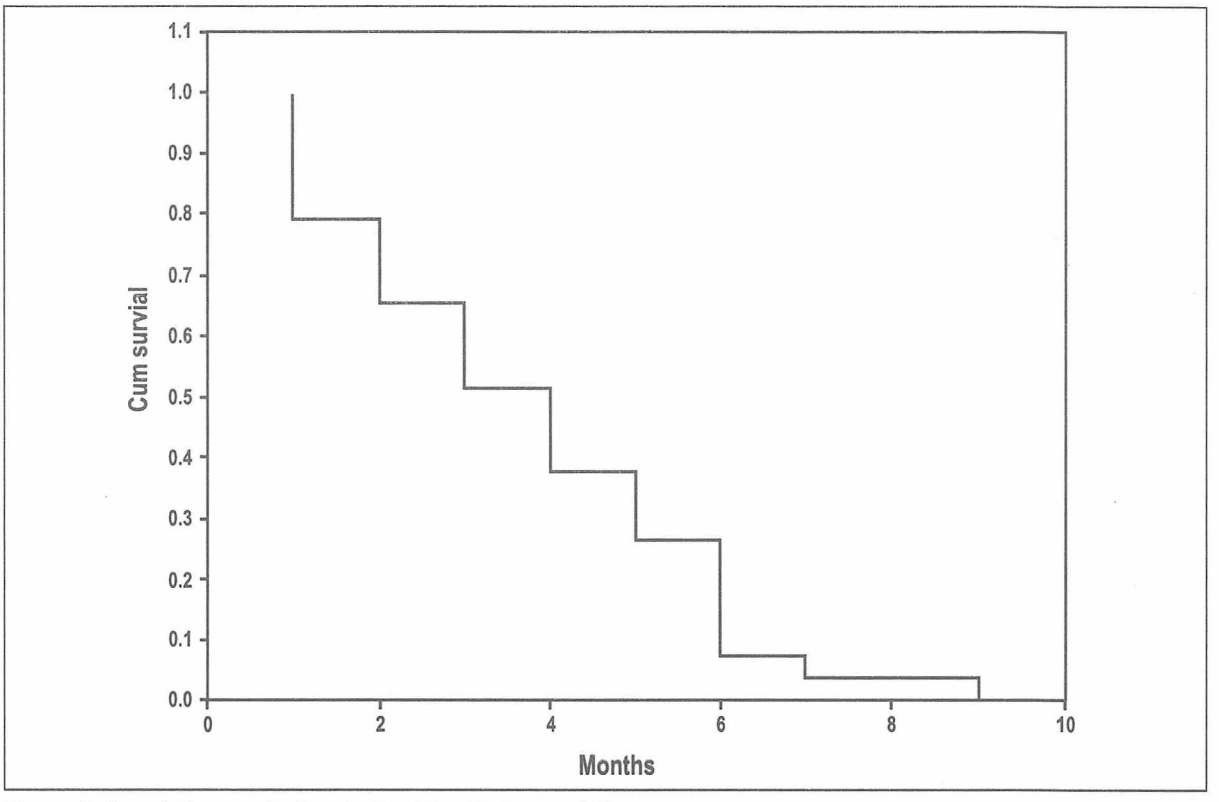

Figure 1. Cumulative survival analysis of the study population.

and resection type could not be demonstrated. This might be related to the small number of the study population.

FNAB was used as a diagnostic tool for 18 patients in this series. The diagnosis of ATC is usually made on clinical findings and FNAB. FNAB is shown to be accurate in 90% of the cases (12,13). In case of inability to obtain a diagnosis, open biopsy may be used. Insicional biopsy is associated with poor healing, delay of treatment and acceleration of tumor growth (12). The most frequent symptoms were rapidly enlarging neck mass (100%), dyspnea (55%), hoarseness (48%), neck pain (45%) and dysphagia (24%). Rapidly enlarging mass that is firm and fixed to surrounding structures in an elderly patient should raise the suspicion of ATC. Fourteen patients presented with vocal cord paralysis and 13 patients with skin involvement in this series. The mass is usually larger than 5 cm and is associated with pressure symptoms.

Surgical ablation is the standart form of treatment for ATC, but it is usually not feasable. It is documented that thyroidectomy, when feasable, should be performed (14). The role of the surgery depends on the extent of the disease at presentation. The surgery alone does not alter the course of the disease. Complete resection of the all gross disease without sacrificing vital structures can result with prolonged survival. However, it should be noted that less extensive disease undergoes more complete resections. Potentially curative resections did have a bearing on survival only if followed by post-operative RT and chemotheraphy (15). It should be remembered that only the surgery followed by chemoradiation prevents death from asphyxiation and may not have any effect on distant disease. In this series, 7 patients were not amenable to surgery or just operated with biopsy only, 9 patients operated with R0 resection, 1 patient with R1 resection and 12 patients with R2 resection. We believe in that complete surgical resections should be tried whenever possible in selected patients. The resection of vital structures should be attemped only if all gross cervical and mediastinal disease can be resected. Tracheostomy was needed for 15 patients during the course of disease. Tracheostomies are performed only in patients with impending airway obstruction that can not undergo local resection. Prophylactic tracheostomies are usually associated with lower survival (2 months). The number of patients requiring tracheostomy has declined dramatically over the last 40 years with proper application of RT.

Most patients with ATC die from uncontrolled local symptoms. Eleven patients in this series died during their stay at hospital. The cause of death was local problems for 17 patients, problems related with metastatic disease for 7 patients and other problems for 5 patients. Even in patients with metastatic disease, local control of the disease can improve short-term survival rates. RT can play an adjunctive role to surgery in local control of the disease. The timing, the dose and the pattern of delivery of the RT are the contravertial issues. Several studies show that pre-operative RT may help to increase the resectability rate (16). RT is now increasingly applied before surgery with the hope of increasing resectability rates. No patients were given pre-operative RT in this series. Current protocols use doses between 30 to 60 Gy. Hyperfractionated and accelerated local RT combined with doxorubicin as a radiosensitizer improves survival in the management of select patients with ATC (16,17). Yet, the efficacy of RT must be balanced with its toxicity. Although RT does not alter the course of disease in most cases, in combination with surgery and chemotheraphy, it can prolong short-term survival in a select subset of patients.

Five (17%) patients were given pre-operative doxorubicin containing chemotheraphy regimens and objective response was documented for only 2 patients. However, R0 resection was only possible for 1 patient in this group. Because of the systemic nature of the disease, the importance of chemotheraphy can not be underestimated. Neither monotheraphy with doxorubicin nor combinations (cisplatin, bleomycin, melphalan, methotrexate etc.) and new agents such as paclitaxel has shown any promise (8,18,19). It has been shown that anaplastic cell lines express less mdr1 mRNA and P glycoprotein and more multidrug resistance-associated protein that expells chemotheraphy agents out of cells (20). Neverthless it was suggested that combination treatment is superior to single-agent theraphy (21).

Chemotheraphy combined with RT can increase the radiosensitivity of ATC and enhance surgical resectability (22). RT in the post-operative period is also associated with increased survival. In this series, adjuvant RT and chemotheraphy were given to 14 and 16 patients respectively. However, today post-operative external RT no longer has been used. Radioiodine and external thyroid hormone supplementation appeared to have no inhibiting influence on ATC. Regardless of the disagreement about the sequence of treatment, multimodality treatment holds the best hope for future treatment strategies.

In conclusion, the management of ATC has evolved over the decades with no improvement in outcome. Curative resections without sacrificing major structures and causing excessive morbidity should be tried whenever possible. Even the patients with small foci of ATC should undergo complete curative resection with lymph node dissection. RT can be administered pre-operatively, both pre and post-operatively, with higher, hyperfractioned and accelerated doses. Polychemotheraphy protocols even with newer agents like paclitaxel remain the weak link in the management of ATC. ATC still carries a dismal prognosis and there is a strong need for innovative treatment strategies.

REFERENCES

1. *Hundahl SA, Fleming ID, Fremgen AM, Menck HR. A National Cancer Data Base Report on 53856 cases of thyroid carcinoma treated in the US,1985-1995. Cancer 1998;83:2438-48.*
2. *Kitamura Y, Shimizu K, Nagahama M, et al. Immediate causes of death in thyroid carcinoma: Clinicopathological analysis of 161 fatal cases. J Clin Endocrinol Metab 1999;84: 4043-9.*
3. *Are C, Shaha AR. Anaplastic thyroid carcinoma: Biology, pathogenesis, prognostic factors and treatment approaches. Ann Surg Oncol 2006;13:453-64.*
4. *Venkatesh YS, Ordonez NG, Schultz PN, Hickey RC, Goepfert H, Samaan NA. Anaplastic carcinoma of the thyroid. A clinico-pathologic study of 121 cases. Cancer 1990;66: 321-30.*
5. *Tann RK, Finlay RK, Driscoll D, Bakamjian V, Hicks WL Jr, Shedd DP. Anaplastic carcinoma of the thyroid: A 24-year experience. Head Neck 1995;17:41-7; Discussion 47-8.*
6. *McIvor B, Hay ID, Giuffrida DF, et al. Anaplastic thyroid carcinoma: A 50-year experience at a single institution. Surgery 2001;130:1028-34.*
7. *Grene FL, Page DL, Fleming ID, et al. Thyroid, AJCC cancer staging manual. 6th ed. New York: Springer-Verlag, 2002:77.*
8. *Demeter JG, De Jong SA, Lawrence AM, Paloyan E. Anaplastic thyroid carcinoma: Risk factors and outcome. Surgery 1991;110:956-61; Discussion 961-3.*
9. *Simpsons WJ. Anaplastic thyroid carcinoma: A new approach. Can J Surg 1980;23:25-7.*
10. *Giuffrida D, Gharib H. Anaplastic thyroid carcinoma: Current diagnosis and treatment. Ann Oncol 2000;11:1083-9.*
11. *Sugitani I, Nobukatsu K, Fujimoto Y, Yanagisava A. Prognostic factors and therapeutic strategy for anaplastic carcinoma of the thyroid. World J Surg 2001;25:617-22.*
12. *Tallroth E, Wallin G, Lundell G, Lowhagen T, Einhorn J. Multimodality treatment in anaplastic giant cell carcinoma. Cancer 1987;60:1428-31.*

13. Us-Krasovec M, Golouh R, Auersperg M, Besic N, Ruparcic-Oblak L. Anaplastic thyroid carcinoma in fine needle aspirates. Acta Cytol 1996;40:953-8.

14. Sugino K, Ito K, Mimura T, et al. The important role of operations in the management of anaplastic thyroid carcinoma. Surgery 2002;131:245-8.

15. Heigh PI, Ituarte PH, Wu HS, et al. Completely resected anaplastic thyroid carcinoma combined with adjuvant chemotheraphy and irradiation is associated with prolonged survival. Cancer 2001;91:2235-42.

16. Tenwall J, Lundell G, Wahlberg P, et al. Anaplastic thyroid carcinoma: Three protocols combining doxorubicin, hyperfractionated radiotheraphy and surgery. Br J Cancer 2002; 86:1848-53.

17. Kim JH, Leiper RD. Treatment of locally advanced thyroid carcinoma with combination doxorubicin and radiation theraphy. Cancer 1987;60:2372-5.

18. Asakawa H, Koboyashi T, Komoike Y, et al. Chemosensitivity of anaplastic thyroid carcinoma and poorly differentiated thyroid carcinoma. Anticancer Res 1997;17:2757-62.

19. Ain KB, Egorin MJ, DeSimono PA. Treatment of anaplastic thyroid carcinoma with paclitaxel: Phase 2 trial using 96 hour infusion. Thyroid 2000;10:587-94.

20. Satake S, Sugawara I, Watanabe M, Takami H. Lack of point mutation of human DNA topoisomerase II in multidrug-resistant anaplastic thyroid carcinoma cell lines. Cancer 1997;116:33-9.

21. Shimaoka K, Schoenfeld D, DeWys WD, Creech RH, DeConti R. A randomized trial of doxorubicin versus doxorubicin plus cisplatin in patients with advanced thyroid carcinoma. Cancer 1985;56:2155-60.

22. Besic N, Auersperg M, Us-Krasovec M, Golouh R, Frkovic-Grazio S, Vodnik A. Effect of primary treatment on survival in anaplastic thyroid carcinoma. Eur J Surg 2001;27:260-4.

Acta Oncologica Turcica 2009; 42: 8-12

The TGFβR-1 Expressions in Different Steps of Liver Injury and Hepatocellular Carcinoma*

Karaciğer Hasarının Farklı Basamaklarında ve Hepatoselüler Karsinomda TGFβR-1 Ekspresyonları

Pelin BAĞCI[1], Gülşen ÖZBAY[2]

[1] Rize Eğitim ve Araştırma Hastanesi, Patoloji Bölümü, RİZE
[2] İstanbul Üniversitesi Cerrahpaşa Tıp Fakültesi, Patoloji Bölümü, İSTANBUL

* This research was supported by Istanbul University research fund (project no: T-707/30062005).

SUMMARY

Hepatic stellate cell (HSC) is the key fibrogenic cell type in liver. Transforming growth factor-β (TGFβ), using mostly transforming growth factor-β receptor-1 (TGFβR-1), generated by the activated HSC is the most significant fibrogenic molecule of cirrhosis. We planned this study to observe the expressions of TGFβR-1 in different steps of liver injury. We immunostained 65 viral hepatitis, 58 cirrhosis and 21 hepatocellular carcinoma (HCC) cases with TGFβR-1 antibody and scored the intensity and the distribution of the stainings. Biostatistical analysis were done to see, if there are any meaningful results between age, sex, etiology, hepatic activity index, fibrosis scores; tumor diameter, vascular invasion, multifocality, presence of cirrhosis and receptor expressions. In the hepatitis group the intensity of TGFβR-1 staining was positively correlated with the increasing fibrosis score ($p< 0.05$). In the cases which cirrhosis was inactive, there were no TGFβR-1 expressions. The only positive result in HCC group was the inverse correlation between tumor diameter and TGFβR-1 expression. TGFβR-1 is an important mediator in liver wound healing. But its' effect is important in the early stages of hepatocarcinogenesis. In complete cirrhosis or HCCs greater than 3 cm, anti-TGFβR strategies will not be useful alone.

Key Words: *Cirrhosis, hepatocellular carcinoma, TGFβ, TGFβR-1.*

ÖZET

Hepatik yıldızsı hücre (HYH) karaciğerde fibrozisten sorumlu temel hücredir. Transforme edici büyüme faktörü-β (TGFβ) ise, aktive HYH'lerden salınan ve çoğunlukla transforme edici büyüme faktörü-β reseptörü-1 (TGFβR-1) üzerinden etkilerini gösteren, siroz gelişiminde fibrozisten sorumlu olan temel moleküldür. Bu çalışma, karaciğer hasarının farklı aşamalarında ve hepatoselüler karsinom (HSK)'da TGFβR-1 ekspresyonlarını değerlendirmek, ve de tedaviye yönelik çıkarımlar yapmak üzere planlanmıştır. Altmış beş viral hepatit, 58 siroz ve 21 HSK olgusu TGFβR-1 primer antikoru ile immünhistokimyasal olarak boyandı. Boyanma yaygınlığı ve yoğunluğu skorlandı. Rutin boyalardaki histolojik aktiviteler ve fibrozis skorları ile immünhistokimyasal boyanma paternleri ve boyanan hücreler karşılaştırıldı. Ardından yaş, cinsiyet, etyoloji, histolojik aktivite indeksleri, fibrozis skorları; tümör çapı, vasküler invazyon, multifokalite ve siroz varlığı ile TGFβR-1 boyanmasındaki yaygınlık ve yoğunluklar arasındaki ilişkileri saptamak üzere biyoistatistiksel çalışmalar uygulandı. Hepatit grubunda TGFβR-1 boyanmasındaki yoğunluk ile fibrozis skorundaki artışın korelasyon gösterdiği saptandı ($p< 0.05$). İnaktif sirozun izlendiği vakalarda TGFβR-1 boyanması görülmedi. HSK grubunda saptanan en önemli bulgu ise; tümör çapı ile TGFβR-1 boyanmaları arasındaki ters korelasyon oldu. TGFβ ve reseptörü olan TGFβR-1 karaciğerdeki yara iyileşmesi sürecinde görevli olan en önemli moleküllerdendir. Ancak etkileri hepatokarsinogenezin erken dönemlerinde belirgindir. Komplet siroz ve 3 cm ve daha büyük çaplardaki HSK'larda anti-TGFβR stratejilerinin monoterapi şeklinde kullanılması faydalı olmayacaktır.

Anahtar Kelimeler: *Siroz, hepatoselüler karsinoma, TGFβ, TGFβR-1.*

INTRODUCTION

Liver fibrosis is the common response to hepatotoxicity and its most unfavorable result is hepatocellular carcinoma. Hepatocellular carcinoma (HCC) constitutes approximately 5.4% of cancers and in some populations is the most common cancer (1). More than 85% of cases of HCC occur in countries with high rates of chronic hepatitis B virus (HBV) infection. The other most prominent factors associated with HCC include chronic hepatitis C virus (HCV) infection, chronic alcohol consumption, aflatoxin-B1 contaminated food and virtually all cirrhosis-inducing conditions. The lethality of HCC stems in part from its resistance to existing anticancer agents, a lack of biomarkers that can detect surgically resectable incipient disease, and underlying liver disease that limits the use of chemotherapeutic drugs (2).

Hepatocyte apoptosis, which is the first cellular response to many toxic events, and accompanies viral hepatitis, correlates with disease severity and hepatic fibrosis. In particular, hepatic stellate cells (HSC), the key fibrogenic cell type in liver, contribute to apoptosis and inflammation. Phagocytosis of apoptotic bodies by quiescent HSC facilitates the phenotypic transformation to myofibroblasts. Transforming growth factor-β (TGFβ) is generated when cells phagocytose apoptotic bodies, especially by HSC. Although TGFβ is a potential inhibitor of T-cell function, it is also a strong fibrogenic signal in liver (3). Liver fibrosis represents the common response of the liver to toxic, infectious, or metabolic agents and is characterized by excessive accumulation of extracellular matrix (4). Increased collagen deposition leads to reduced oxygen levels in the surrounding tissue and consequently upregulates TGFβ (5). Among the cytokines involved in wound healing, such as hepatitis, TGFβ is particularly prominent (6).

TGFβ is synthesized as a prohormone. Once activated, TGFβ signals through a complex of 2 related but structurally and functionally distinct serine-threonine kinase receptors, called type 1 and 2. Binding of the homodimeric TGFβ to transforming growth factor-β receptor-2 (TGFβR-2) enables the formation and stabilization of type 1/type 2 receptor complexes, most likely heterotetramers. The TGFβR-2 kinase then phosphorylates TGFβR-1. This is the critical event in TGFβ signaling and serve as the initiation point for downstream events (7).

Many different strategies of molecular therapy have focused on the inhibition of TGFβ effects by blocking its synthesis, using TGFβ binding proteins, soluble receptors, or targeting its downstream signal transduction pathways. Although these progresses in treatment of liver injury and fibrogenesis are encouraging, one issue that requires additional attention remains that targeting these molecular therapeutics to spesific cell types (hepatocytes, Kupffer cells or HSC) is critical in avoiding undesired effects on other organs or cell types (8). Pathophysiological relationship between hepatic fibrosis and cancer progression critically relies on TGFβ which might be of particular relevance for the therapy of liver carcinoma (9).

There are many researches in the English literature that show TGFβ analogues and TGFβR antagonists have an effect on HCC. Most of them prove that these agents decrease tumor load and diameter. There are also researches about the effect of these agents on cirrhosis and preneoplastic liver lesions (10,11). But according to our knowledge, there is no research about TGFβR-1 expressions through hepatitis-cirrhosis-HCC process, in human tissues with wide serials.

Here in this study we planned to see the expressions of this molecule in hepatitis, cirrhosis and HCC groups.

MATERIALS and METHODS

Formalin fixed-paraffin embedded sections from fine needle, incisional, wedge or excisional biopsies of 65 viral hepatitis, 57 cirrhosis and 21 HCC cases were immunostained with monoclonal antibody for TGFβR-1 (TGFβR-1, labvision, corporation, neomarkers, rabbit polyclonal antibody, 1/50) using avidin-biotin complex immunohistochemical method. The intensity of immunoreactivity in any kind of cell were evaluated as slight, moderate or intense. The distribution of the immunoreactivity was evaluated according to the stained amounts (1/3, 2/3 or 3/3 of the tissue) on that slide. All the results were correlated with the hematoxylen and eosine and reticulin stained slides.

A control group composed of 10 normal liver tissue (fetal, childhood or adult livers from autopsy materials or resection materials which were done because of non-liver pathologies) was also immunostained with the same antibody.

Biostatistical analysis, using SPSS 13 data base, were done to see, if there are any meaningful results between age, sex, etiology, hepatic activity index, fibrosis scores; tumor diameter, vascular invasion, mul-

tifocality, presence of cirrhosis and TGFβR-1 expressions.

RESULTS

There were no positive stainings in our control group which is composed of normal livers of different ages.

We saw positive stainings with TGFβR-1 in central vein, sinusoid and portal vein endothelial cells, portal and sinusoidal macrophages, portal fibroblasts, few bile duct epithelial cells and lymphocytes in the research group.

In the viral hepatitis group; mean age was 34 (0-67), 43 of them were male (66%). Etiology of 48 cases (73%) were HBV, 16 cases were (25%) HCV and 1 case was HBV + HCV. There were no significant relationship between TGFβR-1 expression and age, sex, virus type, piecemeal necrosis, lobuler degeneration and portal inflammation scores. There was no correlation with histological activity index (HAI) either. The only positive result in the viral hepatitis group was the one between fibrosis score and the intensity of TGFβR-1 staining. The intensity was positively correlated with the increasing fibrosis score ($p< 0.05$) (Table 1).

In the cirrhosis group; mean age was 30 (0-66), 39 of them were male (63%). Etiology of the cases were mostly composed of viral and cryptogenic cirrhosis, but we also examined biliary, autoimmune, alcoholic and metabolic (e.g., diabetes mellitus, storage diseases) cirrhosis (Table 2). TGFβR-1 expression was mostly seen in periportal areas where inflammation was still active. But in the cases with inactive cirrhosis and the space of Disse was fulfilled with collagen, there were no TGFβR-1 expressions. So we especially analysed the cirrhosis group with viral etiology and could not find any correlation between the expression of TGFβR-1 and the HAI. There were no significant results with TGFβR-1 stain in cirrhosis group.

Table 2. Etiologic distribution of cirrhosis group.

Etiology	n	%
Hepatitis B virus	5	9
Hepatitis C virus	14	25
Biliary	11	19
Autoimmune	3	5
Alcoholic	3	5
Metabolic	8	14
Cryptogenic	13	23

In HCC group mean age was 50 (13-77), 16 of them were male (69%). Etiology of 8 cases (38%) were HBV, 2 of them were (10%) HCV and 11 of them were unknown (52%). There were no correlation between TGFβR-1 expression and the age, sex, etiology, presence of cirrhosis, differentiation of tumor cells, vascular invasion or multifocality. The only significant result in HCC group was the inverse correlation between tumor diameter and TGFβR-1 expression both in terms of distribution and intensity. The expression was significant in the smaller tumors (< 3 cm), whereas it was less noticable in the greater ones (> 3 cm). But it was stable over 3 cm, even if the diameter gets bigger (Table 3).

CONCLUSION

In the English literature, most of the researches were done with HCC cell cultures derived from animal tumors and concluded that there are significant differences between human and animal tumors. These results prove that, researches using the human tissues are more meaningful. As mentioned above, TGFβRs are the most important an d popular signaling molecules in liver fibrogenesis, and TGFβR-1 is the key receptor.

There were no positive stainings with TGFβR-1 in our control group, composed of normal livers of diffe-

Table 1. p values of the variables in viral hepatitis group (Kendall's tau_b correlations).

p< 0.05	Age	Sex	Virus type	Piecemeal necrosis	Lobuler degeneration	Portal inflammation	Histological activitiy index (HAI)	Fibrosis
Distribution of TGFβR-1	0.304	0.517	0.948	0.752	0.480	0.942	0.853	0.368
Intensity of TGFβR-1	0.157	0.612	0.917	0.201	0.499	0.794	0.486	0.044

TGFβR-1: Transforming growth factor-β receptor-1.

Table 3. p values of the variables in hepatocellular carcinoma group (Kendall's tau_b correlations).

p< 0.05	Age	Sex	Etiology	Presence of cirrhosis	Tumor size	Tumor differantiation	Multifocality	Vascular invasion
Distribution of TGFβR-1	0.792	0.868	0.428	0.578	0.010	0.106	0.324	0.324
Intensity of TGFβR-1	0.792	0.868	0.428	0.578	0.010	0.106	0.324	0.324

TGFβR-1: Transforming growth factor-β receptor-1.

rent ages. We interpreted this result as; this receptor is not expressed on the cell surface unless there is a primary liver damage.

We saw positive stainings with TGFβR-1 in central vein, sinusoid and portal vein endothelial cells, portal and sinusoidal macrophages, portal fibroblasts, few bile duct epithelial cells and lymphocytes in the research group, showing the role of the other cells, except HSC, in liver fibrosis.

In the viral hepatitis group; there were no significant relationship between TGFβR-1 expression and age, sex, virus type, piecemeal necrosis, lobuler degeneration and portal inflammation scores. There was no correlation with HAI either. This result got along with the results of Spee B. et al. concluding the severity of the inflammation does not change the mRNA levels of TGFβR-1 (12). The only positive result in the viral hepatitis group was the one between fibrosis score and the intensity of TGFβR-1 staining. The intensity was positively correlated with the increasing fibrosis score ($p< 0.05$). This intensity was mostly located at the endothelial cells of periportal sinusoids and portal collateral veins, compared with the similar study (10). In this study, only the vascular smooth muscle wall was stained with TGFβR-1. Whether the endothelial cells were stained or not, it is an important result that the vascular network, as a therapy target, has the same receptor. Paik SY et al. Studied only dysplastic nodules and HCC, and also found out positivity in non-neoplastic hepatocyte cytoplasms (10). We found cytoplasmic positivity in hepatocytes in all groups. The well-differentiated peripheral cells of the HCC were also stained, while the poorly-differentiated central cells did not.

There were no significant results with TGFβR-1 stain in cirrhosis group. In the cirrhosis group, fibrosis score was not correlated with TGFβR-1 expressions as it had been in the viral hepatitis. So we needed to confirm with reticulin stain that, in active cirrhosis (31 cases), caused by chronic hepatitis, the intensity and the distribution of TGFβR-1 expressions were more significant than in inactive cirrhosis (26 cases). This result supported the idea that fibrogenesis is a dynamic process and when the space of Disse is fulfilled with mature collagen (complete, inactive cirrhosis), TGFβR-1 downregulates.

In HCC group there were no correlatin between TGFβR-1 expression and the age, sex, etiology, presence of cirrhosis, differentiation of tumor cells, vascular invasion or multifocality. The only significant finding in HCC group was the inverse correlation between tumor diameter and TGFβR-1 expression. The expression was significant in the smaller tumors (< 3 cm), whereas it was less noticeable in the greater ones (> 3 cm). But it was stable over 3 cm, even if the diameter gets bigger.

When these results were interpreted altogether we found that the intensity of TGFβR-1 expression was increased in correlation with the fibrosis scores in hepatitis; sustained in active but decreased in inactive cirrhosis and almost disappeared in HCC. Ueno T. et al. showed the similar expressions for TGFβR-2, in hepatitis-cirrhosis and HCC groups (11). These results can be interpreted as; TGFβR-1 expression increases in inflammation in correlation with fibrosis, decreases during carcinogenesis, and almost disappears in HCC greater than 3 cm. These results support the idea that receptor down-regulation or mutation occur in the late stages of hepatocarcinogenesis.

According to our results, TGFβ and TGFβRs can be useful agents in antifibrogenic therapy in chronic hepatitis and active cirrhosis but will have a limited effect in inactive cirrhosis and HCC, and will not have a beneficial effect to the tumors greater than 3 cm. We are still studying larger series to prove our hypothesis.

KAYNAKLAR

1. *Crawford JM. Pathologic basis of disease. Elsevier Inc. 7th ed. Liver and biliary tract, 2005:877-927.*
2. *Farazi PA, DePinho RA. Hepatocellular carcinoma pathogenesis: From genes to environment. Nature Reviews-Cancer 2006:6;674-87.*
3. *Canbay A, Friedman S, Gores GJ. Apoptosis: The nexus of liver injury and fibrosis. Hepatology 2004;39:273-8.*
4. *Liu X, Hu H, Yin JQ. Therapeutic strategies against TGF-beta signaling pathway in hepatic fibrosis. Liver International 2006;26:8-22.*
5. *Shi YF, Fong CC. Hypoxia induces activation of human hepatic stellate cells LX-2 through TGF signaling pathway. FEBS letters 2007;581:203-10.*
6. *Bissell MD. Chronic liver injury, TGF-beta, and cancer. Exp Mol Med 2001;33:179-90.*
7. *Wells RG. TGF-beta signaling pathways. Am J Physiol Gastrointest Liver Physiol 2000;279:845-50.*
8. *Prosser CC, Yen RD, Jian W. Molecular therapy for hepatic injury and fibrosis: Where are we? World J Gastroenterol 2006;12:509-15.*
9. *Mikula M, Proel V, Fischer ANM, Mikulits W. Activated hepatic stellate cells induce tumor progression of neoplastic hepatocytes in a TGF-β dependent fashion. J Cell Physiol 2006;209:560-7.*
10. *Paik SY, Park YN, Kim H, Park C. Expression of transforming growth factor-β1 and transforming growth factor-β receptors in hepatocellular carcinoma and dysplastic nodules. Mod Pathol 2003;16:86-96.*
11. *Ueno T, Hashimoto O. Relation of type II transforming growth factor receptor to hepatic fibrosis and hepatocellular carcinoma. Int J Oncol 2001;18:49-55.*
12. *Spee B, Arends B, Ingh TSGAM, et al. Transforming growth factor β-1 signalling in canine hepatic diseases: New models for human fibrotic liver pathologies. Liver International 2006;26:716-25.*

Acta Oncologica Turcica 2009; 42: 13-16

Türk Toplumundaki Nörofibromatozis Tip 1'li Hastalarda Gen Mutasyonlarının Araştırılması*

Research of Gene Mutations in Patient Suffering from Neurofibromatozis Type 1 in Turkey

Sacide PEHLİVAN[1,2], Hüseyin ONAY[2], Gülçin ITIRLI[2], Ayşe ERBAY[3], Ahmet KOMAN[4], Duri Şehvar ÖZEL ÜNAL[4], Ferda ÖZKINAY[2]

[1] Gaziantep Üniversitesi Tıp Fakültesi, Tıbbi Biyoloji Anabilim Dalı, GAZİANTEP
2 Ege Üniversitesi Tıp Fakültesi, Tıbbi Genetik Anabilim Dalı,
3 Dr. Behçet Uz Çocuk Hastanesi, Onkoloji Birimi, İZMİR
4 Boğaziçi Üniversitesi Fen Fakültesi, Moleküler Biyoloji ve Genetik Anabilim Dalı, İSTANBUL

* Bu çalışma; XII. International Biomedical Science and Technology Symposium, 20-23 September 2005, Izmir-Turkey toplantısında sözlü olarak sunulmuştur.

ÖZET

Nörofibromatozis tip 1 (NF1) insan sinir sistemini etkileyen hastalıklar içerisinde, en sık gözlenen tek gen hastalığıdır. Otozomal dominant olarak kalıtılır. Café au lait lekeleri, nörofibromlar ve Lisch nodülleri ile karakterizedir. Bu hastalarda nörofibrosarkom sıklığı 9000 kat, lösemi sıklığı 71 kat, santral sinir sistemi tümörleri riski 46 kat artmıştır. NF1 geni 17q11.2 bölgesinde olup 360 kb büyüklüktedir. Şu ana kadar gende uluslararası konsorsiyum tarafından tanımlanmış 246 mutasyon bulunmaktadır. Gen çok büyük olduğu için daha tanımlanmamış birçok mutasyon bulunmaktadır. Çalışmamızda Türk toplumundaki (Ege bölgesi) NF1 geninde nispeten daha çok mutasyonun yer aldığı 3 bölgenin (ekson 27a, ekson 37, ekson 4b) DNA dizi analizinin yapılması amaçlanmıştır. On altı NF1 hastasına ait DNA'lardan NF genine ait 3 bölge polimeraz zincir reaksiyonu (PCR) ile çoğaltılmış ve DNA dizi analizleri yapılmıştır. On altı NF1 hastasında da dizi analizi yapılan bölgelerde mutasyon saptanmamıştır. Türk NF1 hastalarında diğer toplumlarda bu ekzonlarda görülen mutasyonların olmadığı ya da çok nadir olduğu sonucuna varılmıştır.

Anahtar Kelimeler: *Nörofibromatozis tip 1 (NF1), PCR, DNA dizi analizi.*

SUMMARY

Neurofibromatosis type 1 (NF1) is the most common single gene disorder among the diseases affecting the human nervous system. It is autosomal dominantly inherited. It is characterised by café au lait spots, neurofibromas and Lisch nodules. The prevalence of neurofibrosarcoma has been raised 9.000 times, leukemia 71 times, CNS tumors 46 times in these patients. NF1 gene is located in 17q11.2 region and it has 360 kb of longevity. To date, 246 mutations have been identified in the gene by the international concortium. There are many unidentified mutations since the gene is considerably large. In this study, it is aimed at performing the DNA sequencing of 3 regions (exon 27a, exon 37, exon 4b of NF1 gene) which contain comparatively larger number of mutations in NF1 gene in the Turkish society (Aegean region). Three exons (exon 27a, exon 37, exon 4b of NF1 gene) from the DNA of 16 NF1 patients were amplified by polymerase chain reaction (PCR) and DNA sequencing was performed by ABI 310. No mutations were detected in related exons of 16 Turkish NF1 patients. It is concluded that the 16 Turkish NF1 patients did not have or very scarcely had the mutations, which were observed in exon 27a, exon 37, exon 4b in other societies.

Key Words: *Neurofibromatosis type 1 (NF1), PCR, DNA sequencing.*

GİRİŞ

Nörofibromatozis tip 1 (NF1: MIM ≠ 162.200) insan sinir sistemini etkileyen hastalıklar içerisinde en sık gözlenen tek gen hastalığıdır. Hastalık otozomal dominant kalıtılır ve kadın erkek oranı eşittir. Prevelansı 1/3000 ile 1/5000 arasında değişmektedir (1). İnsidans 2500 canlı doğumda bir olarak saptanmıştır (2). Penetrans tamdır, fakat ekspresyonu oldukça farklıdır. Aynı ailede farklı ekspresyon görülür bunun nedeni tam olarak bilinmemektedir (3). Hastalık café au lait lekeleri, kutanöz nörofibromlar ve iris hamartomları (Lisch nodülleri) ile karakterizedir.

Yetişkinlerde fizik muayene ile hastalığa kolayca tanı konulabilirken çocuklarda café au lait lekeleri uzunca bir süre hastalığın tek bulgusu olarak kalabilir. Semptomlar yaşla birlikte ortaya çıkmaktadır ve penetrans 5 yaşında tamdır. Kutanöz nörofibromlar bebeklik döneminde nadir iken puberte öncesi dönemde ortaya çıkmaya başlamaktadır. Café au lait lekeleri doğumda çok sayıda bulunabilirler ya da 1 yaşına kadar ortaya çıkarlar. Bu lekelerin malign tümöre dönüşme riski yoktur. Pleksiform nörofibromlar genellikle doğumda bulunmaktadır. Bunlar infiltre edici tümörlerdir ve malign transformasyon gösterebilirler. Lisch nodülleri yaşla birlikte artan bir sıklıkta gözlenir. Uzun kemik displazileri doğumda bulunur ve gelişim sırasındaki deformasyonun saptanması ile tanı konulur. Hastaların %6'sında arteryel hipertansiyon bulunur. Hipertansiyon esansiyel olabileceği gibi renal arter stenozu, feokromasitoma ya da aort koarktsayonuna sekonder de olabilir (2).

Bu hastalıkta ortaya çıkan tümörlerin çoğunluğu benign karakterdedir (nörofibromlar). Malign tümörler nadirdir ve toplumdan topluma farklı bir dağılım göstermektedir. Tümörlerin yarısını santral sinir sistemi tümörleri (ependimom, astositom, medullablastom, menejiom, gliom), üçte birini optik gliomlar oluşturmaktadır. Hastalarda malign tümör görülme sıklığı genel olarak toplumun 16.3 katıdır (4).

NF1 ilerleyici bir hastalıktır. Hamilelikte hastalık daha hızlı ilerler, café au lait lekelerinin sıklığı ve büyüklüğü artar. Buna rağmen preeklampsi, prematür eylem, intrauterin gelişme geriliği, anormal perinatal ölüm riski artmamıştır. Fakat sinir kök nörofibromları, pelvis ve vertebra kemik anomalileri veya feokromasitoma gibi nedenlerden dolayı sezaryen tercih edilmektedir (5). Günümüzde hastalığın bir tedavisi bulunmamaktadır.

NF1 geni 1990 yılında 17. kromozomun uzun kolundaki perisentrik bölgeye (17q11.2) pozisyonel klonlama yöntemi ile lokalize edildi. NF1 geni, nörofibromin adlı sitoplazmik proteini kodlamaktadır. Gen 360 kb büyüklüğünde olup 60'ın üzerinde ekson içermektedir. Bu protein 2818 aminoasitten oluşmakta olup 369 aminoasitlik bir santral bölgesi bulunmaktadır [(ekson 21-ekson27): GAP (GTPase activating protein)-related domain (GRD)]. Bu bölge GAP'ın katalitik bölgesi ile homoloji göstermektedir ve RAS yolunun inhibisyonunda görev almaktadır. GAP, GTPaz'ı stimüle ederek p21/Ras'ın GTP bağlı aktif formunu inaktif forma çevirir. Bu nedenle tümör süpresör gen olarak kabul edilmektedir (6-8).

Genin çok büyük ve fazla sayıda homolog psödogeni olması gen üzerinde yapılan mutasyon çalışmalarını zorlaştırmaktadır.1992 yılında NF1 genindeki mutasyon ve polimorfizmlere ait bilgilerin merkezileştirilmesi amacıyla uluslararası bir konsorsiyum kurulmuştur (NNFF International Consortium- http://www.nf.org). Mutasyonların parental kökeni araştırıldığında büyük delesyonların daha çok maternal orijinli, nokta mutasyonların ise %90 oranında paternal orijinli olduğu saptanmıştır (9).

Mutasyonların tayin edilmesinde çeşitli yöntemler uygulanmaktadır. NF1 gen mutasyonlarının %70'i kısaltıcı mutasyonlar olduğu için bu tip mutasyonlara özel olarak bakmak amacıyla protein kısaltıcı test (PTT-protein truncating test) kullanılmaktadır (8). Bu testin mutasyon tespit oranı %47.1'dir. Bunun yanında TGGE (temperature gradient gel electroforesis), DGS (direct genomic sequencing), SSCP (single strand conformational polymorphisim) gibi yöntemlerle de mutasyon tayinleri yapılabilmektedir. Aile analizleri için ise indirekt olarak linkaj analizleri yapılabilmektedir. Mevcut testlerin saptanan mutasyonları tespit etme oranları %30-70 arasında değişmektedir (9). Bugüne kadar NF1 mutasyonları ile fenotip arasında kısıtlı sayıda ilişki bulunmuştur. Sadece bütün genin delesyona uğradığı durumlarda dismorfik yüz, erken ortaya çıkan çok sayıda kütanöz nörofibromlar ile öğrenme güçlüğü ve/veya mental retardasyon gözlenmektedir (10).

Sonuç olarak, sinir sistemini en sık etkileyen tek gen hastalığı olan NF1 ile ilgili olarak yapılan yoğun araştırmalar devam etmektedir. NF1 geninin çok büyük olması nedeniyle her yapılan çalışmada yeni mutasyonlar saptanmaktadır.

Bu çalışmada; NF1'e neden olan gen üzerinde en çok mutasyonun saptandığı 3 eksonun (4b, 27a, 37) DNA dizi analizinin 16 NF1 hastasında yapılması amaçlanmıştır.

MATERYAL ve METOD

NF kriterlerine göre tanısı konan 16 hasta bireyin EDTA'lı tüpe alınan periferik kan lenfositlerinden DNA izole edilmiştir. İzolasyon işlemi "thermo lab systems" cihazında King Fisher'in genomik DNA pürifikasyon kiti ile yapılmıştır (ürün no: 630 00 41). Tüm bireyler bilgilendirilip onayları alınmıştır.

Elde edilen DNA' lardan Tablo 1' de belirtilen primerler ile polimeraz zincir reaksiyonu (PCR) yapılmış ve elde edilen PCR ürünlerine DNA dizi analizi işlemi yapılmıştır (11). DNA dizi analizi işlemleri ABI Prism 310 cihazı kullanılarak BigD'ye Terminator V3.1 kiti ile gerçekleştirilmiştir.

TARTIŞMA

NF1 hastalarındaki germline mutasyonların analizi birçok laboratuvar için zorlayıcı bir çalışma alanıdır. NF1 geninin tanımlanmasından itibaren farklı yöntemlerle hastalığa ait mutasyonların taranmasına çalışılmaktadır. Genin çok büyük ve fazla sayıda homolog psödogeni gen üzerinde yapılan mutasyon çalışmalarını zorlaştırmaktadır. NF1 geninin mutasyon hızı 1 x 10^{-4}/gamet/jenerasyondur ve mutasyon hızı en yüksek tümörlerden biridir. Olguların yaklaşık %50'si de novo mutasyondur ve hastalığa neden olan mutasyonlar çoğunlukla kişiye özgüdür. NF1 genine ait mutasyonların %22.4'ünü küçük delesyonlar, %17.5'ini nonsense mutasyonlar, % 15.5'ini birden fazla eksonun delesyona uğraması, %10.2' sini "splicing" mutasyonları, %11.8'ini "missense" mutasyonlar oluşturmaktadır. Olguların %7.2' sinde NF1 geninin tamamının delesyonu varken, hastalık %1.6 sıklıkla kromozomal anomaliler nedeniyle oluşmaktadır. NF1 tümorogenezi Knudson'ın çift vuruş hipotezine uymaktadır (12). NF1 hastalığının moleküler temelleri ile ilgili olarak mutasyon hızı dışında önemli olan bir diğer nokta da değişken ekspresyonudur. Aynı mutasyonu taşıyan aile bireylerinde dahi klinik farklı olabilmektedir (12-13).

Tablo 1. Nörofibromim geninin DNA dizi analizinde kullanılan primer dizileri.

Exon4b-Forward	5'-CTG TCC CCT AAT ACT TAA TT -3'
Exon4b-Reverse	5'- AAT ACT AGT TTT TGA CCC AGT-3'
Exon27a-Forward	5'-TGT GTA GTG CTA AAT GTG -3'
Exon27a-Reverse	5'- AAG CAA ACT CTC CTT CTC AAC-3'
Exon37-Forward	5'-TCC GAG ATT CAG TTT AGG AGT-3'
Exon37-Reverse	5'-AAT GCA CTC ATT TTC TAT ACA GTA -3'

Sonlandırıcı mutasyonların yoğunluğu NF1'e ait karakteristik özelliklerdendir. Mutasyonların yarısı direkt ya da indirekt olarak "stop" kodon oluşturmaktadır (9). Mutasyonların tayin edilmesinde çeşitli yöntemler uygulanmaktadır. NF1 gen mutasyonlarının %70'i kısaltıcı mutasyonlar olduğu için bu tip mutasyonlara özel olarak bakmak amacıyla PTT kullanılmaktadır (8). Bu testin mutasyon tespit oranı %47.1'dir (9). Bunun yanında TGGE, DGS, SSCP gibi yöntemlerle de mutasyon tayinleri yapılabilmektedir. Aile analizleri için ise indirekt olarak linkaj analizleri yapılabilmektedir. Mevcut testlerin saptanan mutasyonları tespit etme oranları %30-70 arasındadır. Messiaen ve arkadaşları 2001 yılında NF1 hastalarındaki mutasyon taramasını daha etkili yapabilmek için bir algoritm önermişlerdir (14). Buna göre:

1. Öncelikle PTT yapılmalıdır. Bazı laboratuvarlarda bu test tek başına %80 sonuç verebilmektedir.

2. Eğer sonlanmış protein saptanırsa buna neden olan sekans bozukluğu hem cDNA hem de genomik DNA düzeyinde dizi analizi ile gösterilmelidir.

3. Eğer mutasyon bulunamazsa tüm gen delesyonu için FISH analizi yapılmalıdır.

4. Sonuç alınamazsa PTT' den kaçan mutasyonlar ve missense mutasyonlar için kodlayıcı bölgenin tamamının direkt dizi analizi yapılmalıdır.

5. İntragenik delesyonlar için "southern blot" uygulanmalıdır.

6. Büyük düzeyde yeniden düzenlenmeler için sitogenetik çalışma yapılmalıdır.

Bugüne kadar yapılan çalışmalarda mutasyonlar için herhangi bir sıcak noktaya rastlanılmamasına karşılık bazı bölgelerde mutasyonların daha sık olarak gözlendiği saptanmıştır. Bunlar arasında ekson 4b, ekson 27a ve ekson 37 öne çıkmaktadır (9). Toliat ve arkadaşları TGGE yöntemi ile NF1 genini taramışlar ve ekson 4b' deki mutasyon sıklığının yüksek olduğunu saptamışlardır (15). Fahsold ve arkadaşları NF1 geninin tamamını tarayarak yaptıkları çalışmada ekson 27a'daki R1513X mutasyonunu 7 hastada saptamışlardır. Aynı çalışmada ekson 37 mutasyonları 5 hastada tespit edilmiştir. Bugüne kadar yapılan çalışmalarda ekson 9b, 19b, 23a, 38, 48 ve 49'da mutasyona rastlanmamıştır. Fahsold ve arkadaşları elde ettikleri sonuçlar neticesinde ekson 4b, 27 a ve ekson 37' nin minör sıcak noktalar olabileceğini belirtmektedir (9).

Çalışmamızda NF1 genine ait ekson 4b, ekson 27a ve ekson 37 dizi analizi yöntemi ile NF1 hastalarında

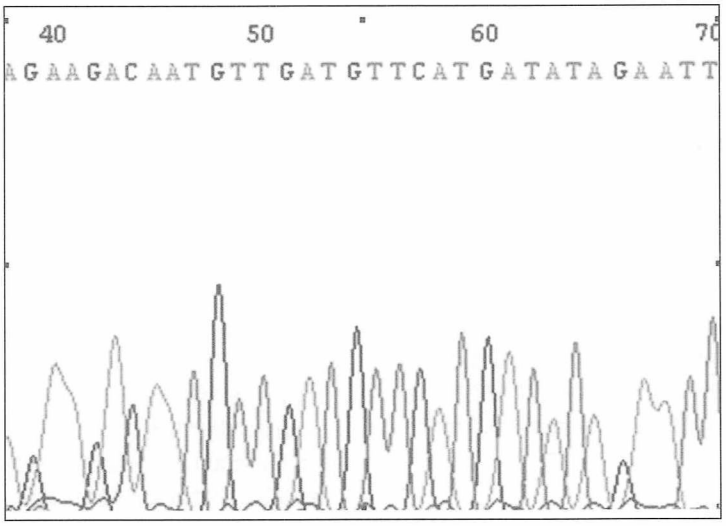

Şekil 1. 1 nolu NF1 hastasına ait DNA dizi analizi sonucu.

araştırılmıştır. Bu amaçla 16 NF1 hastasına ait DNA' dan 3 eksona ait bölgeler PCR ile çoğaltılmış ve dizi analizi yapılmıştır (Şekil 1). Yapılan 48 bölgeye ait DNA dizi analizlerinde 16 Türk NF1 hastasında gene ait mutasyona rastlanmamıştır. Türk NF1 hastalarında diğer toplumlarda bu eksonlarda görülen mutasyonların olmadığı ya da çok nadir olduğu sonucuna varılmıştır.

NF1 mutasyonu farklılıkları kişiye özeldir. Batı Anadolu popülasyonunda NF ekson 27a, 37 ve 4b sekans çalışması ilk kez yapılmıştır ve literatürde en yoğun mutasyon bölgesi olarak tanımlanan 3 eksonda mutasyon saptanmamıştır. Bu aşamadan sonra çalışmanın devam edebileceği 2 yol vardır.

1. Mutasyonun yoğun olarak görüldüğü eksonlar sırayla DNA dizi analizi ile karşılaştırılabilir.

2. DNA hasarındaki düzeltmelerde görevli olan DNA tamir enzimlerindeki mutasyonlar araştırılabilir.

Bu projenin devamında; biz ikinci yol olan DNA tamir enzimlerindeki mutasyonları araştırarak bu hastalık üzerinde çalışmalarımıza devam etmeyi planlamaktayız.

KAYNAKLAR

1. *North K. Neurofibromatosis type 1. Am J Med Genet 2000; 97:119-27.*
2. *http://orphanet.infobiogen.fr/d"ata/patho/GB/uk-NF1.html*
3. *Friedman JM. Epidemiology of neurofibromatosis type 1. AJMG 1999;89:1-6.*
4. *Matsui I, Tanimura M, Kobayashi N, Sawada T, Nagahara N, Akatsuka J. Neurofibromatosis type 1 and childhood cancer. Cancer 1993;72:2746-54.*
5. *Dugoff L, Sujansky E. Neurofibromatosis type 1 and pregnancy. Am J Med Genet 1996;66:7-10.*
6. *White R, O'Connell P. Identification and characterization of the gene for neurofibromatosis type 1. Curr Opin Genet Dev 1991;1:15-9.*
7. *Lee MJ, Stephenson DA. Recent developments in neurofibromatosis type 1. Curr Opin Neurol 2007;20:135-41.*
8. *Hoffmayer S, Nürnberg P. Nearby stop codons in exon of the neurofibromatosis type 1 gene are disparate splice effectors. Am J Hum Genet 1998;62:269-77.*
9. *Fahsold R, Hoffmeyer S, Mischung C, et al. Minor lesion mutational spectrum of the entire NF1 gene does not explain its high mutability but points to a functional domain upstream of the GAP-Related domain. Am J Hum Genet 2000;66:790-818.*
10. *Wu BL, Austin MA, Schneider GH, Boles RG, Korf BR. Deletion of the entire NF1 gene detected by FISH: Four deletion patients associated with severe manifestations. Am J Med Genet 1995;5:528-35.*
11. *Oguzkan S, Terzi YK, Cinbis M, Anlar B, Aysun S, Ayter S. Molecular genetic analyses in neurofibromatozis type 1 patients with tumors. Cancer Genet Cytogenet 2006;165:167-71.*
12. *Eisenbarth I, Beyer K, Krone W, Assum G. Toward a survey of somatic mutation of the NF1 gene in benign neurofibromas of patients with neurofibromatosis type 1. Am J Hum Genet 2000;66:393-401.*
13. *Upadhyaya M, Spurlock G, Monem B, et al. Germline and somatic NF1 gene mutations in plexiform neurofibromas. Hum Mutat 2008;29:112-22.*
14. *Messiaen LM, Callens T, Roux KJ, et al. A towards and efficient and sensitive molecular genetic test for neurofibromatosis type 1 (NF1). Eur J Hum Genet 2001;9:314.*
15. *Toliat MR, Erdogan F, Gewies A, et al. Analysis of the NF1 gene by temperature gradient gel electrophoresis reveals a high incidence of mutations in exon 4b. Electrophoresis 2000;21: 541-4.*

Acta Oncologica Turcica 2009; 42: 17-23

Long-Term Complications Associated with Mastectomy and Axillary Dissection

Mastektomi ve Aksiller Diseksiyon Sonrası Uzun Dönem Komplikasyonlar

Ozan ZARALI[1], Niyazi KARAMAN[1], Cihangir ÖZASLAN[1], Sevinç HÜSEYİNOVA[1], Mehmet ALTINOK[1]

[1] SB Dr. Abdurrahman Yurtarslan Ankara Onkoloji Eğitim ve Araştırma Hastanesi, 4. Genel Cerrahi Kliniği, ANKARA

SUMMARY

Long-term arm morbidity and its related factors were evaluted for 299 patients operated for breast carcinoma. Pain was the most prominant complaint. Other complaints were arm swelling, paresthesia and numbness, stiffness of shoulder and loss of strenght in order of frequency. At multivariate analysis; the factors related with the pain were age < 50, radiotheraphy and arm swelling. Factors related with paresthesia and numbness were age < 50 and breast conserving surgery. Factors related with loss of strength were age < 50, operation on the left breast and arm swelling. While the factors related with stiffness were arm swelling and radiotheraphy administration; the factors related with restricted mobility were diabetes and arm swelling. The factor related with increased infection was arm swelling. The factors related with the loss of strenght and restricted mobility defined with physical examination were non-preservation of the nerves, axillary metastasis and diabetes, axillary metastasis and arm swelling, respectively.

Key Words: *Mastectomy, complications, morbidity.*

ÖZET

Bu çalışmada meme kanseri nedeniyle tedavi edilen 299 hastada uzun dönem kol morbiditesi ve ilişkili faktörler incelenmiştir. Ağrı en sık bildirilen şikayet olarak saptanmıştır. Sıklık sırasına göre diğer komplikasyonlar; kolda şişme, parestezi ve uyuşukluk, omuz eklem sertliği ve güç kaybı olarak saptanmıştır. Çok değişkenli analizde ağrı ile ilişkili faktörler; yaşın 50'nin altında olması, radyoterapi uygulanması ve kol şişliği olarak saptandı. Parestezi ve uyuşukluk ile ilgili faktörler; yaşın 50'nin altında olması ve meme koruyucu cerrahi olarak saptandı. Güç kaybı ile ilgili faktörler; yaşın 50'nin altında olması, sol memeye cerrahi girişim uygulanması ve kol şişliği olarak saptandı. Eklem sertliği ile ilgili faktörler kol şişliği ve radyoterapi uygulanması iken; hareket kısıtlılığı ile faktörler diyabet ve kol şişliği olarak olarak saptandı. Kol şişliğinin artmış infeksiyon oranları ile ilişkili olduğu saptandı. Fiziksel muayene ile saptanan güç kaybı ve hareket kısıtlılığı ile ilgili faktörler sırasıyla; sinirlerin korunmaması, aksiller metastaz ve diyabet, aksiller metastaz ve kol şişliği olarak saptandı.

Anahtar Kelimeler: *Mastektomi, komplikasyon, morbidite.*

INTRODUCTION

The most frequent malignancy for women is the breast cancer. Modified radical mastectomy (MRM) and breast conserving surgery-axillary dissection (BCS-AD) are the most frequently used surgical options. But surgery related complications are observed in 2/3 of the patients (1).

Mastectomy related complications are in 2 groups as early (within the first month of surgery) and long-term complications. Early complications are seroma

formation (25%), wound infection (10%), deep vein thrombosis (6%), pulmonary embolism (2%) and myocardial infarction (1%). Long-term complications are lymphedema (11%), atrophy of pectoralis major muscle (7%), restricted arm mobility (8%), neuralgia (5%), wound enduration (5%), hypertrophied scars (2%) and sinus formation (2%) (2).

Chronic pain syndrome, another long-term complication, is seen in 4-22% of patients. Its believed to be related with the damage to the intercostabrachial nerve during surgery (3-6). This damage also restricts arm and shoulder movements. Tasmuth et al. had reported that chronic pain syndrome was more frequently encountered after BCS-AD than MRM (33% vs 17%) (7). In their another study, the incidence was lower in the centers with high volume for breast surgery than the centers with low volume (43% vs 56%) (8).

The neuropraxia affecting brachial plexus was thought to be related with the etiopathology of paresthesia and numbness. Ivens et al. had reported numbness (70%), pain (33%), motor weakness (25%), swelling of the extremity (24%) and stiffness (15%) in patients with axillary dissection (AD) and the daily activities were affected in 39% of the cases.(9)

In another study, numbness and paresthesia was seen in 76.5% of the patients and complaints were decreased and even disappeared in 82% of patients with follow-up (10). In some other studies, brachial plexopathy was observed in 0.6-9% of the patients with peripheral lymphatic irradiation and more than 200 cGy per day was not recommended (7,8,11).

Restricted mobility of the shoulder was reported in 0-10% of the cases (6,7). Extensive surgery, late onset shoulder and arm physiotheraphy, radiotheraphy (RT) to axilla and the presence of lymphedema were responsible for its occurrence.

In this study, long term arm morbidity and its related factors have been evaluated in breast cancer patients operated with MRM and BCS-AD.

MATERIALS and METHODS

Two hundred ninety nine patients that had been operated with MRM and BCS-AD have been enrolled in this study. All the cases had been operated by the 4th Department of Surgery in Ankara Oncology Hospital and completed their adjuvant treatments at least 6 months prior to enrollment. The patients with loco-regional or distant recurrence and bilateral breast cancer were not included. N. thorasicus longus, n. thoracodorsalis and medial and lateral pectoral nerves were tried to be preserved and n. intercostabrachialis was routinely transected during surgery. Shoulder movements were not allowed during post-operative first week and physiotheraphy programme was started at the 7th post-operative day.

Demographic features, complaints and physical examination findings were evaluated. Age, educational status, occupation, body mass index (BMI), concurrent systemic and rheumotological diseases, smoking habits, surgery, adjuvant treatments, metastatic and total number of dissected lymph nodes and preserved nerves during surgery have been evaluated. The complaints have been questioned under the headings of pain, loss of strenght, restricted mobility, numbness, stiffness, arm swelling and infection.

The mobility and muscle strenght of the arm was evaluated with physical examination in comparison to the non-operated side. The loss of strenght in adduction, abduction, extension, flexion, inner rotation, and outer rotation was recorded.

SPSS 10.00 programme was used, the comparisons between groups was made with chi-square testing and p values less than 0.05% was recorded as significant. Forward Logistic Regression analysis was used for multivariate analysis.

RESULTS

The mean age of the patients was 50.6 (28-78) and the mean follow-up was 40.3 (10-276) months. The demographic features of the patients are summarized in Table 1.

The distribution of the complaints are shown in Table 2. The most frequent complaint was the pain, but the visual analog scale (VAS) score was ≤ 5 in 92.1% of the patients.

The physical examination findings are summarized in Table 3.

Pain was seen in 90 (56.6%) of 159 patients aged under 50 and 50 (35.7%) of 140 patients aged over 50. The pain was seen in 64 (37.6%) of 170 patients that had not been given RT. But it was seen in 27 (64.2%) of the 42 patients that had been given RT to the chest wall and 49 (56.3%) of 87 patients that had been given RT to axilla. While the pain was seen in 75 (44%) of the 135 patients with arm swelling, it was seen in 65 (38.4%) of the 169 patients without arm swelling. The factors related with the pain were age

Table 1. Demographic features of study population.

		n	%
Age	< 50	159	53.2
	> 50	140	46.8
Education	None	73	24.4
	Primary-high	166	55.5
	University	60	20.1
Occupation	Housewife	222	74.2
	Worker	77	25.8
BMI*	Thin-normal	81	27.0
	Fat	218	73.0
Dominant hand	Right	293	97.9
	Left	6	2.1
Rheumatoid disease	No	269	89.9
	Yes	30	10.1
Hypertension	No	231	77.2
	Yes	68	22.8
Diabetes mellitus	No	267	89.2
	Yes	32	10.8
Smoking	Non-smoker	257	86.0
	Smoker	42	14.0
Surgery	MRM**	271	90.6
	BCS-AD***	28	9.4
Operated side	Right	153	51.2
	Left	146	48.8
Nerves	Non-protected	206	68.8
	Protected	93	31.2
Total number of LNs	> 20	161	53.8
	10-20	120	40.1
	< 10	18	6.1
Metastatic LNs	Yes	142	47.4
	No	157	52.6
Chemotherapy	Given	236	78.9
	Not given	63	21.1
Hormonotheraphy	Given	218	72.9
	Not given	81	27.1
Radiotherapy	Not given	170	56.8
	To the chest wall	42	14
	To the axilla	87	29.2

* BMI: Body mass index.
** MRM: Modified radical mastectomy.
*** BSC-AD: Breast conserving surgery-axillary dissection.

under 50 [p= 0.001, relative risk (RR): 2.4], RT to the chest wall and axilla (p= 0.033, RR: 2.8 and p= 0.006, RR: 1.7 respectively) and arm swelling (p= 0.003, RR: 2.1) (Table 4).

Numbness was seen in 44% of the patients aged under 50 years and 26.4% of the patients aged over 50 years. Numbness was also seen in 89 (32.8%) of

Table 2. The distribution of complaints.

	n	%
Pain	140	46.9
Numbness	107	35.7
Loss of strenght	70	23.4
Stiffness	74	24.7
Swelling of the arm	130	43.4
Loss of motion		
Non-minimal loss	274	91.6
Moderate-extreme loss	25	8.4
Infection in the arm	16	5.3

Table 3. The distribution of physical examination findings.

	n	%
Loss of strenght	53	17.3
Restricted mobility	89	29.7

271 patients that had been operated with mastectomy and 18 (64.2%) of 28 patients that had been operated with BCS-AD. The factors related with numbness were age under 50 (p= 0.002, RR: 2.1) and the BCS-AD (p= 0.002, RR: 3.6) (Table 4).

Loss of strength was seen in 27.6% of the patients aged under 50 years and in 18.5% of the patients aged over 50 years. While the loss of strength was seen in 42 (28.7%) of 146 patients that been operated on the left breast, it was seen only in 28 (18.3%) of the 153 patients that had been operated on the right breast. Loss of strength was seen in 35.3% of the patients with arm swelling and 14.2% of the patients without swelling. The factors related with loss of strength were age under 50 (p= 0.048, RR: 1.7), surgery to the left breast (p= 0.025, RR: 1.9) and the presence of the arm swelling (p= 0.001, RR: 3.6) (Table 4).

Stiffness was seen in 25 (14.7%) of 170 patients that had not been given RT. But it was seen in 18 (42.8%) of 42 patients that had been given RT to chest wall and 31(35.6%) of 87 patients that had been given RT to axilla. While it was seen in 40% of the patients with arm swelling, the incidence was only 13% for the patients without arm swelling. The factors related with stiffness were the presence of arm swelling (p= 0.001, RR: 4.1) and RT to the chest wall and axilla (p= 0.006, RR: 2.4 and p= 0.001, RR: 4 respectively) (Table 4).

Table 4. Factors related with complaints (multivariate analysis).

		p	Relative risk	%95 Confidence interval Min	Max
Pain	Age < 50	0.001	2.493	1.532	4.058
	RT* (chest wall)	0.006	2.801	1.341	3.821
	RT(axilla)	0.033	1.721	0.991	3.011
	Arm swelling	0.003	2.149	1.308	3.529
Numbness	Age < 50	0.002	2.164	1.316	3.559
	BCS-AD**	0.002	3.611	1.578	8.259
Loss of strenght	Age < 50	0.048	1.790	1.004	3.190
	Side (left)	0.025	1.923	1.084	3.406
	Arm swelling	0.001	3.678	2.061	6.561
Stiffness	Arm swelling	0.001	4.123	2.275	7.472
	RT (chest wall)	0.006	2.460	1.290	4.466
	RT (axilla)	0.001	4.039	2.231	7.311
Restricted mobility	Diabetes mellitus	0.022	3.403	1.191	9.725
	Arm swelling	0.001	4.907	1.876	12.837
Infection	Arm swelling	0.003	21.827	2.854	166.926

* RT: Radiotheraphy.
** BCS-AD: Breast conserving surgery-axillary dissection.

Restricted mobility was seen in 19 (7.1%) of 267 non-diabetic patients and 6 (18.7%) of 32 diabetic patients. It was seen in 3.5% of the patients without arm swelling and 14.2% of the patients with arm swelling. Factors related with restricted mobility were the presence of diabetes mellitus (p= 0.022, RR: 3.4) and arm swelling (p= 0.001, RR: 4.9) (Table 4).

The infection in the arm was seen in 15 (11.5%) of the patients with arm swelling, but it was seen only in 1(0.5%) patient without arm swelling. The arm swelling was related with the infection in the arm (p= 0.003, RR: 21.8) (Table 4).

Loss of strength at physical examination was seen in 31 (15%) patients with preserved nerves and in 22 (23.6%) of the patients without preserved nerves. Loss of strenght was seen in 39 (27.4%) patients with axillary metastasis and 14 (8.9%) patients without axillary metastasis. Factors related with loss of strength were damage to the nerves (p= 0.034, RR: 2) and presence of axillary metastasis (p= 0.001, RR: 4.1) (Table 5).

Restricted mobility at physical examination was seen in 17 (53.12%) diabetic patients and in 72 (26.9%) non-diabetic patients. It was seen in 60 (42.2%) patients with axillary metastasis and 29 (18.4%) patients without axillary metastasis. While it was seen in 60 (46.1%) patients with arm swelling, the rate was decreasing to 29 (17.1%) patients without swelling. Factors related with restricted mobility were the presence of diabetes mellitus (p= 0.002, RR: 3.7), axillary metastasis (p= 0.001, RR: 2.9) and arm swelling (p= 0.001, RR: 4.1) (Table 5).

The distribution of the restricted mobility at physical examination is outlined in Table 6. Both abduction and adduction of the arm were the most frequently altered movements.

Table 5. Factors related with physical examination findings (multivariate analysis).

		p	Relative risk	%95 Confidence interval Min	Max
Loss of strenght	Lymph node metastasis	0.001	4.122	2.107	8.064
	Not preserved nerves	0.034	2.002	1.055	3.799
Restricted mobility	Diabetes mellitus	0.002	3.784	1.649	8.680
	Lymph node metastasis	0.001	2.966	1.700	5.175
	Arm swelling	0.001	4.182	2.387	7.327

Table 6. The distribution of the restricted mobility at physical examination (n= 89).

Movements	Study population (n= 299)	(%)	Physical examination findings (n= 89)	(%)
Abduction	85	28.5	85	95.5
Adduction	73	24.4	73	82.0
Internal rotation	31	10.3	31	34.8
External rotation	28	9.3	28	31.4
Extention	49	16.3	49	55.2
Flexion	42	14.0	42	47.1

DISCUSSION

Standardized criteria to define arm morbidity after mastectomy and axillary dissection are lacking at the present and therefore the incidences are quite different between series.

The incidence of pain after axillary dissection was between 12-51% (12). In a series by Peter et al. the incidence was 45% but the VAS scores were < 5 for most of the patients (13). Similarly, Roses et al. reported that only 2.3% of their patients with pain were using analgesics (10). Our study findings were in accordance with these high incidence and low need for analgesics figures. In a study with 368 patients, Liljegren has reported the incidence as 49.2% for patients aged under 65 and 28.2% for patients aged over 65 and the possible explanation for this was the more frequent use of the arm in the younger age group (14). In a study with 222 patients, Hack et al. has also reported a significant correlation between the pain and the young age, the number of dissected lymph nodes and chemotherapy (15). The chronic pain described on the chest wall after RT might be related with the periosteal inflammation of the ribs (16,17). In our series, pain was also the most frequent complaint of the patients with RT to the chest wall. The decrease in the incidence of pain with fractionated 50 cGy RT has also been reported (18). The incidence of pain in a group of patients treated for lymphedema was 30% and lymphedema was found to be one of the factors associated with increased incidence (9).

Numbness is one of the most frequent complaints and frequently observed on the chest wall and inner aspect of the upper arm. The incidence was between 20-80% (7,14). In a series with 200 patients, Roses et al. reported that numbness was seen in 76.5% of the patients with level I-II axillary dissection during the first year of follow-up and it was completely disappeared in 22% of the cases and found to be stable in 18% of the cases (10). Ververs at al. reported that the risk for numbness was 6.79 fold higher for the patients younger than 45, compared with the patients over 65 and the young age was found to be the most important risk factor (19). One possible explanation for this may be the more extended dissection to increase cure chance of the younger patients. Tasmuth et al. had compared the incidence between radical and conservative surgery groups and reported the same incidence as 75% for both groups (8). But in our study, the incidence was 64.2% and 32.8% in BCS-AD and MRM group respectively. The explanation of this may be the anatomy of the nerves at the surgical area. Cutaneous branches of brachial plexus and their anastomosis are located both in the axillary fossa and medial aspect of the upper arm. When intercostabrachial nerve is damaged, fascicules originating from T1 and T3 innervates this area. Separate axillary incision used in our BCS-AD may damage these branches.

In a series by Kwan et al. the incidence for the loss of strength was between 17-33% (20). Tasmuth et al. also reported that the incidence was higher when the surgery performed on the dominant hand side (8). But in our series the incidence was 28.7% for the left breast and 18.3% for the right breast. One possible explanation for this might be the more frequent use of dominant arm.

Kwan et al. reported that in the presence of lymphedema, stiffness of the arm and shoulder increases from 2% to 7.1% and 5.9% to 14.2% respectively (20). The removal of lymphatic tissue with axillary dissection decreases inflammatory response in the arm. Besides, interstitial fluid, rich for proteins and lipids, is a suitable environment for bacterial growth. Infection may also contribute to the pathogenesis of lymphedema (10).

Restricted mobility was seen in 2-51% of the patients with mastectomy and as in the case in our study, the most frequently affected movement was abduction (12). More than 50% restriction is described as "heavy loss of mobility". Gutman and Molinaro had explained the reasons as; post-operative pain, scatrisial tissues, loss of skin, damage to nerves (the medial and lateral pectoral nerves, n. thoracicus longus and n. toracodorsalis) and hyperabduction of the arm during the operation resulting with the brachial plexus damage (21,22). Gerber et al. had reported that there was no difference between BCS-AD and MRM with respect to the arm mobility, but the recovery period after BCS-AD was shorter than MRM (17). Christensen et al. reported that, restricted mobility was more prominent for patients that RT given to the chest wall and axilla (23). Keramopulos et al. also reported that, mobility problems were much more prominent for the patients with more than 9 metastatic axillary lymph nodes and possible explanation was more extensive dissection and damage to the nerves for patients with macroscopically involved axillary lymph nodes (24). However, Kuehn et al. reported that, axillary metastasis had no impact on arm mobility (25). In our study, axillary lymph node metastasis had a negative influence on arm mobility (42.2% vs 18.4%, p= 0.001). Diabetes mellitus was also one of the factors affecting arm mobility. Neuropathy and vasculopathy caused by diabetes, poor wound healing and increased tendency for wound infections may contribute to this situation.

CONCLUSION

Axillary lymph node metastasis was not observed in about half of our study population. In general, arm morbidity is observed in 50% of patients with axillary lymph node dissection. This rate increases to 70% with radiotheraphy. Unnecessary lymph node dissection should be avoided to decrease arm morbidity. Its imperative that axillary lymph node dissection should be performed in accordance with the results of sentinal lymph node biopsy.

REFERENCES

1. *Delmar R. Complications associated with mastectomy. Surg Clin North Am 1983;63:1331-51.*
2. *Wedgwood K, Benson EA. Non-tumor morbidity and mortality after modified radical mastectomy. Ann Royal Coll Surg Engl 1992;74:314-7.*
3. *Lin PP, Allison DC, Wainstock J, et al. Impact of axillary lymph node dissection on the therapy of breast cancer patients. J Clin Oncol 1993;11:1536-44.*
4. *Stevens PE, Dibble SL, Miaskowski C. Prevelance, characteristics and impact of post-mastectomy pain syndrome: An investigation of women's experiences. Pain 1995;61:1-8.*
5. *Falk SJ. Radiotherapy and the management of the axilla in early breast cancer. Br J Surg 1994;81:1277-81.*
6. *Fowble BL, Solin LJ, Schultz DJ, Goodman RL. Ten year results of conservative surgery and irradiation for stage I and II breast cancer. Int J Radiat Oncol Biol Phys 1991;21: 269-77.*
7. *Tasmuth T, von Smitten K, Kalso E. Pain and other symptoms during the first year after radical and conservative surgery for breast cancer. Br J Cancer 1996;74:2024-31.*
8. *Tasmuth T, Blomqvist C, Kalso E. Chronic post-treatment symptoms in patients with breast cancer operated in different surgical units. Eur J Surg Oncol 1999;25:28-43.*
9. *Ivens D, Hoe AL, Podd TJ, Hamilton CR, Taylor I, Royle GT. Assessment of morbidity from complete axillary dissection. Br J Cancer 1992;66:136-8.*
10. *Roses DF, Brooks AD, Harris MN, Shapiro RL, Mitnick J. Complications of level I-II axillary dissection in the treatment of carcinoma of the breast. Ann Surg 1999;230:194-201.*
11. *Olsen NK, Pfeiffer P, Johannsen L, Schröder H, Rose C. Radiation induced brachial plexopathy: Neurological follow up in 161 recurrence-free breast cancer patient. Int J Radiat Oncol Biol Phys 1993;26:43-9.*
12. *Rietman JS, Dijkstra PU, Hoekstra HJ, et al. Late morbidity after treatment of breast cancer in relation to daily activities and quality of life: A systematic review. Eur J Surg Oncol 2003;29:229-38.*
13. *Schrenk P, Rieger R, Shamiyeh A, Wayand W. Morbidity following sentinel lymph node biopsy versus axillary lymph node dissection for patients with breast carcinoma. Cancer 2000;88:608-14.*
14. *Liljegren G, Holmberg L. Arm morbidity after resection and axillary disection with or without post-operative radiotherapy in breast cancer stage I. Result from a randomised trial. Eur J Cancer 1997;33:193-9.*
15. *Hack TF, Cohen L, Katz J, Robson LS, Goss P. Physical and psychological morbidity after axillary lymph node dissection for breast cancer. J Clin Oncol 1999;17:143-9.*
16. *Garden FH, Gillis TA. Principles of cancer rehabilitation. In: Braddom RL (ed). Physical Medicine and Rehabilitation. 1st ed. Pennsylvania: WB Saunders Company, 1996:1199-214.*
17. *Gerber L, Lampert M, Wood C, et al. Comparison of pain, motion, and edema after modified radical mastectomy vs. local excision with axillary dissection and radiation. Breast Cancer Res and Treat 1992;21:139-45.*
18. *Montague ED. Experience with altered fractionation in radiation of breast cancer. Radiology 1968;90:962-6.*
19. *Ververs JM, Roumen RM, Vingerhoets AJ, et al. Risk, severity and predictors of physical and psychological morbidity after axillary lymph node dissection for breast cancer. Eur J Cancer 2001;37:991-9.*
20. *Kwan W, Jackson J, Weir LM, Dingee C, McGregor G, Olivotto IA. Chronic arm morbidity after curative breast cancer treatment: Prevalence and impact on quality of life. J Clin Oncol 2002;20;4242-8.*

21. Gutman H, Kersz T, Barzilai T, Haddad M, Reiss R. Achievements of physical therapy in patients after modified radical mastectomy compared with quadrantectomy, axillary dissection and radiation for carcinoma of the breast. Arch Surg 1990;125:389-91.
22. Molinaro J, Kleinfeld M, Lebed S. Physical therapy and dance in the surgical management of breast cancer. A clinical report. Phys Ther 1986;66:967-9.
23. Borup Christensen S, Lundgren E. Sequelae of axillary dissection and axillary sampling with or without irradiation for breast cancer. Acta Chir Scand 1989;155:515-9.
24. Keramopoulos A, Tsionou C, Minaretzis D, Michalas S, Aravantinos D. Arm morbidity following treatment for breast cancer with total axillary dissection: A multivariated approach. Oncology 1993;50:445-9.
25. Kuehn T, Klauss W, Darsow M, et al. Long-term morbidity following axillary dissection in breast cancer patients-clinical assessment, significance for life quality and the impact of demografic, oncologic and therapeutic factors. Breast Cancer Res Treat 2000;64:275-86.

Acta Oncologica Turcica 2009; 42: 24-26

Bir Akut Promiyelositik Lösemi Olgusunda "All-Trans Retinoic Acid (ATRA)" Tedavisi Sırasında Ağrısız Skrotal Ülser

Painless Scrotal Ulcer During All-Trans Retinoic Acid (ATRA) Treatment for an Acute Promyelocitic Leukemia Case

Müyesser SAYKI[1], Meltem YÜKSEL[2], Şule Mine BAKANAY[1], Mutlu ARAT[1]

[1] Ankara Üniversitesi Tıp Fakültesi Hematoloji Bölümü,
[2] SB Dr. Abdurrahman Yurtarslan Ankara Onkoloji Eğitim ve Araştırma Hastanesi, Hematoloji Bilim Dalı, ANKARA

ÖZET

FAB sınıflamasına göre akut miyeloblastik lösemi (AML) M3 olarak adlandırılan akut promiyelositik lösemi (APL), akut miyeloblastik löseminin genellikle hipergranüler lösemik hücreler, kanama eğilimi ve patogenezde önemli rol alan t(15,17) ile karakterize bir alt tipidir. APL'de altın standart tedavi "all-trans retinoic acid (ATRA)" içeren kombinasyonlardır. ATRA, olası önemli yan etkilerine rağmen iyi tolere edilmektedir. Bu olguda, AML tanısı alan ve ATRA tedavisi sırasında skrotal ülser gelişen 50 yaşında bir erkek hasta bildirilmektedir. Literatürde ATRA ilişkili birkaç skrotal ülser olgusu bulunmakla birlikte araştırmalarımıza göre ağrısız karakterde bildirilen ilk olgudur.

Anahtar Kelimeler: *Akut promyelositik lösemi, "all-trans" retinoik asit, skrotal ülser.*

SUMMARY

Acute promyelocytic leukemia (APL), acute myeloblastik leukemia (AML) M3 according to FAB classification is a distinct subtype of AML usually characterized by hypergranular leukemic cells, bleeding diathesis and a spesific translocation t(15:17) which plays a pivotal role in the pathogenesis of APL. The gold standard therapy in APL is all-trans retinoic acid (ATRA) containing combinations. Despite possible significant side effects, ATRA is well tolerated. We report on a 50-year-old man with APL who developed scrotal ulcerations during treatment with ATRA. Although there are few case reports, to our knowledge this case is the first one that has painless scrotal ulcerations related with ATRA.

Key Words: *Acute promyelocytic leukemia, all-trans retinoic acid, scrotal ulcer.*

GİRİŞ

Akut promiyelositik lösemi [APL, akut miyeloblastik lösemi (AML) M3]'nin başvuru sırasında sık görülen özellikleri lökopeni veya pansitopeni, t(15,17) ilişkili yaygın damar içi pıhtılaşması veya primer fibrinolizdir (1). Tedavide tam remisyon elde edebilmek için kemoterapiye bağlı kemik iliği aplazisini sağlamak zorunlu değildir. Antrasiklin türevi antibiyotiklere ve oral veya kapsüle formu kullanılabilen farklılaştırıcı bir ajan olan "all-trans retinoic acid (ATRA)"ya cevap yüksektir (1). 15,17 translokasyonu PML ve RAR-α genlerini birleştirerek 2 resiprokal füzyon transkriptinin sentezine neden olur. PML/RAR-α, şimdiye kadar çalışılan hastaların tamamında saptanırken RAR-α/PML hastaların 2/3'ünde saptanmıştır. ATRA çoğu hastada iyi tolere

edilmekle birlikte kuru cilt, kaşıntı, kuru ağız ve kemik ağrısı en sık görülebilen yan etkilerdir. Daha ciddi bir komplikasyon ise ateş, nefes darlığı, radyografik pulmoner infiltrasyon, plevral efüzyon ve kilo artışı ile karakterize retinoik asit sendromu ise hastaların %25'inde görülmektedir. Skrotal veya penil ülserasyonlar erkeklerin çok azında oluşmaktadır. Bu olguda ATRA tedavisi sırasında bir hastamızda gelişen ağrısız skrotal ve penil ülserasyon komplikasyonunu spesifik bir yan etki olarak bildirmekteyiz.

OLGU SUNUMU

Ocak 2005'te 50 yaşında bir erkek hasta ateş, halsizlik, labial herpetik lezyon semptomlarıyla başvurdu. Diğer sistemlerin fizik muayenesi normaldi. Tam kan sayımında hemoglobin seviyesi 11.1 g/dL, trombosit sayısı 57 x 10^9/L, lökosit sayısı 2.9 x 10^9 idi. Periferik yaymada promiyelositler gözlenmekteydi. Koagülapati bulguları olmaya hastanınn bakılan D-Dimer seviyesi 558 (normal 250 μg/L) idi. Kemik iliği aspirasyonu yapılarak promiyelositik lösemi (M3, FAB) tanısı doğrulandı ve peroksidaz boyası pozitif tespit edildi. Sitogenetik analitik incelemede t(15,17) translokasyonu gösterildi. Akım sitometrik yöntemle yapılan immünfenotiplemede CD117, CD33, CD45 ve sitoplazmik MPO pozitif, HLA-DR, CD2, CD19 negatif idi. 45 mg/m^2/gün dozunda ATRA tedavisi başlandı. Kemoterapinin 3. gününde 12 mg/m^2/gün dozunda idarubisin infüzyonu 3 gün süresince uygulandı. Tedavinin 2. gününde hasta febril oldu ve ampirik antibiyoterapi olarak piperasilin-tazobaktam ve amikasin başlandı. İnfeksiyon odağının göstergesi olabilecek herhangi bir semptom ve bulgu saptanmamasına rağmen ateş kontrol altına alınamaması üzerine imipenem tedavisine geçildi ve 9. günde de antifungal tedavi eklendi. ATRA tedavisinin 9. gününde hasta ağrısız skrotal ve penil ülserler tarifledi ve fizik muayenede 0.5 ve 1 cm boyutlarında 4 lezyon tespit edildi. Yapılan skrotal biyopside epidermal akantozis ve ülserasyon saptandı. ATRA tedavisinin 19. gününde ülseröz lezyonlar skara dönüştü. Topikal tedavinin uygulandığı lezyonlarda iyileşme yavaş seyretti. İndüksiyon tedavisi sırasında ATRA ilişkili başka bir yan etki veya retinoik asit sendromu izlenmedi.

TARTIŞMA

ATRA ve antrasiklin içeren kemoterapinin eş zamanlı olarak indüksiyon, konsolidasyon ve idame tedavide uygulanılabilirliği bilinmektedir. ATRA miyelogenik lösemik hücrelerin fenotip olarak olgun miyeloid hücrelere farklılaşmasını uyarmaktadır (2).

Skrotal ülserasyon patogenezi bilinmemektedir. Koga ve arkadaşları, ATRA'nın insan nötrofil fonksiyonları üzerine direkt etkisini araştırdı ve ATRA'nın (10-200 μm) intakt nötrofillerde doz bağımlı olarak süperoksid (O2-) üretimine yol açarak doku hasarını oluşturabileceği bulundu (3). APL'de ATRA tedavisi sırasında meydana gelen skrotal ülser etyolojileri farklıdır. Bunlar septik emboliye ikincil cilt infeksiyonu, nekrotizan vaskulit, Sweet's sendromu, lösemi kütis ve eritema nodozum olabilir (4-6). Yaygın görülen yan etkiler döküntü, saç dökülmesi, terleme ve eritemdir. Ancak skrotal ülserasyona çok nadir rastlanılmaktadır.

APL hastalarında gözlenen skrotal ülserasyonların bildirilen klinik karakteristikleri ATRA tedavisinin 9. gününde ateşi takiben ortaya çıkması ve skrotal ağrıya eşlik etmesidir. Skrotum dışında herhangi bir lokalizasyon veya ilişkili başka semptom veya bulgu bulunmamaktadır. Bildirilen hastalara intravenöz steroid tedavisi veya ATRA kesilerek lokal steroid tedavisi uygulanmış. Sistemik steroid tedavisi ve ATRA'nın kesilmesi skrotal lezyonların iyileşmesinde etkin değerlendirilmiştir (4-14). Bizim olgumuzdaki skrotal ülser hem klinik özellik hem tedavi yöntemi olarak öncekilerden farklıdır. Olgumuzda ülseröz lezyonlar hem ağrısızdı hem de sadece skrotumda değil penistede bulunmaktaydı. Ayrıca ATRA tedavisine de devam edilmişti. Olgumuzda indüksiyon tedavisi sonrası tam remisyon başarılmıştı. Bu yan etkinin gelişmesinin ATRA'ya cevabı etkilemediği düşünülebilir.

Bu vaka, skrotal ülserasyonun ATRA yan etkisi sonucu ortaya çıktığını göstermektedir ve ATRA tedavisi sırasında gözlenen cilt lezyonlarının ayırıcı tanısında göz önünde bulundurulmalıdır. Skrotal ülserasyonlar nedeniyle ATRA tedavisinin kesilmesi gerekli değildir.

KAYNAKLAR

1. *Ghaddar H, Anderlini P, Estey E. Treatment of acute myelogenous leukemia. N Engl J Med 1995;332:1717-8.*
2. *Sanz M, Tallman M, Lo-Coco F, et al. Tricks of the trade for the appropriate management of newly diagnosed acute promyelocytic leukemia. Blood 2005;105:3019-25.*
3. *Koga H, Fujita I, Miyazaki S. Effects of all-trans-retinoic acid on superoxide generation in intact neutrophils and a cell-free system. Br J Haematol 1997;97:300-5.*
4. *Raymond PW, Hugues de The, Wang ZY, Degos L. Acute promyelocytic leukemia. N Engl J Med 1993;329:177-89.*
5. *Astudillo L, Loche F, Reynish W, et al. Sweet's syndrome associated with retinoic acid syndrome in a patient with promyelocytic leukemia: Case report. Ann Hematol 2002; 81:111-4.*

6. *Longacre TA, Smoller BR. Leukemia cutis. Analysis of 50 biopsy-proven cases with an emphasis on occurrence in myelodysplastic syndromes. Am J Clin Pathol 1993;100: 276-84.*
7. *Gettinger S, Shapira I, Sheinfeld N, Grossbard M. Complications of therapy in cancer patients: Case 2. Scrotal ulceration during all-trans-retinoic acid therapy for acute promyelocytic leukemia. J Clin Oncol 2004;22:4648-9.*
8. *Charles K, Kana M, Winfield D, Reilly J. Scrotal ulceration during all trans retinoic (ATRA) therapy for acute promyelocytic leukaemia. Clin Lab Haem 2000;22:171-4.*
9. *Mourad YA, Jabr F, Salem Z. Scrotal ulceration induced by all-trans-retinoic acid in a patient with acute promyelocytic leukemia. Int J Dermatol 2005;44:68-9.*
10. *Pavitron K, Arjun R, Aruna R, Thomas M. Scrotal ulceration during induction therapy of acute promyelocytic leukemia with ATRA. Am J Hematol 2004;75:260-1.*
11. *Fukuno K, Tsurumi H, Goto H, et al. Genital ulcers during treatment with all-trans retinoic acid for acute promyelocytic leukemia. Leuk Lymphoma 2003;44:2009-13.*
12. *Tajima K, Sagae M, Yahagi A, et al. Scrotum exfoliative dermatitis with ulcers associated with treatment of with all-trans retinoic acid. Rinsho Ketsueki 1998;39:48-52.*
13. *Mori A, Tamura S, Katsuna T, et al. Scrotal ulcer occuring with acute promyelocytic leukemia during treatment with all-trans retinoic acid. Oncol Rep1999;6:55-8.*
14. *Kuo M, Dunn P, Wu H, Shih L. All trans retinic acid induced erythema nodosum in patients with acute promyelocytic leukemia. Ann Hematol 2004;83:376-80.*

Acta Oncologica Turcica 2009; 42: 27-29

Non-Hodgkin Lenfomalı Hastalarda Hepatit B ve C Virüs Seroprevalansı: Tek Merkez Deneyimi

Hepatitis B and C Virus Seroprevalance of the Patients with Non-Hodgkin's Lymphoma: Single Center Experience

Ülkü YALÇINTAŞ ARSLAN[1], Fatih Oğuz ÖNDER[1], Doğan UNCU[1], Saadet TOKLUOĞLU[1], Ayşe GÖK DURNALI[1], Gökhan ÇELENKOĞLU[1] Güngör UTKAN[2], Necati ALKIŞ[1]

[1] SB Dr. Abdurrahman Yurtarslan Ankara Onkoloji Eğtim ve Araştırma Hastanesi, Medikal Onkoloji Bölümü, ANKARA
[2] Ankara Üniversitesi Tıp Fakültesi, Tıbbi Onkoloji Bilim Dalı, ANKARA

ÖZET

Hepatit B ve C virüsleri (HBV ve HCV) lenfoid dokularda da çoğalabilen, hepatotropik virüslerdir. Her iki virüs de kronik antijenik uyarıma neden olabilir ve lenfoproliferatif hastalıklarla ilişkili olabilir. Bu çalışma ile bizim merkezimizdeki non-Hodgkin lenfoma (NHL) hastalarında HCV ve HBV seroprevalansı ve bunun hasta karakteristikleri ile ilişkisini değerlendirmek amaçlandı. Bu çalışmada retrospektif olarak Ankara Onkoloji Hastanesine Kasım 2001-Mart 2008 tarihleri arasında kabul edilen 164 NHL hastasında hepatit B virüs yüzey antijeni (HbsAg) ve anti-hepatit C virüs antijeni (anti-HCV-Ab) sıklığı değerlendirildi Bu değerlendirme tanı sırasında ve "Enzyme Linked Immunosorbent Assay (ELISA)" yöntemi ile yapıldı. Kontrol grubu olarak hastanemiz ortopedi kliniğine başvuran kanser dışı 165 hasta alındı. Çalışmaya alınan histolojik olarak tanısı doğrulanmış 164 NHL hastasının 159'unu B hücreli lenfomalar, 5'ini T hücreli lenfomalar oluşturmaktaydı. Yüz elli dokuz hastanın 23 (%14)'ü düşük greydli lenfoma hastalarıydı. Hastaların 91 (%55)'i erkek, 73 (%45)'ü kadındı. Hastaların 15 (%9.1)'inde HbsAg pozitif bulundu. Bu hastaların 3'ü ekstranodal, 9'u yaygın büyük hücreli lenfoma, geri kalan 3 hastada ise düşük greydli lenfoma saptandı. Anti-HCV-Ab, 3 (%1.8) hastada pozitif bulundu. Bu hastalarda aynı zamanda HbsAg pozitifliği de mevcuttu. Hastalardan biri splenik lenfoma, diğer 2 hasta yaygın büyük hücreli lenfoma tanısı almıştı. Kontrol grubuna göre NHL hastalarında HbsAg seroprevalansı yüksek, ama anti-HCV-Ab prevalansı benzer olarak bulundu (9.1 vs %3, p= 0.0366 ve 1.8 vs %1.2, p= 0.9945 sırası ile). HbsAg pozitif olan evre I foliküler lenfoma hastası dışında diğer tüm hastalar kemoterapi almış olup HBV veya HCV ile infekte hastaların 6'sının antiviral ajanlarla tedavi aldığı tespit edildi. On beş hastanın antiviral tedavi almayan 2 (%13) tanesinde sitotoksik tedavi esnasında HBV infeksiyonu reaktivasyonu gözlendi. Bu bulgular bizim merkezimizde NHL hastalarda hepatit taşıyıcı sıklığının kanser olmayan hasta popülasyonuna göre yüksek olduğunu göstermektedir. Bu nedenle ülkemizde NHL hastalarında tedaviye başlanmadan önce HCV ve HBV belirteçleri değerlendirilmelidir.

Anahtar Kelimeler: *Hepatit B ve C virüsü, non-Hodgkin lenfoma.*

SUMMARY

Hepatitis B and C viruses (HBV and HCV) are hepatotrophic viruses that can also proliferate in lymphoid tissues. Both of them can be cause chronic antigenic stimulation and may be related with lymphoproliferative disorders. Aim of this study is to evaluate HBV and HCV viruses seroprevalence in non-Hodgkin's lymphoma (NHL) patients in our cancer center and their relation with patient characteristics. We investigated hepatitis B virus surface antigen (HbsAg) and anti-hepatitis C virus antigen (anti-HCV-Ab) frequency in one hundred sixty four NHL patients retrospectively who admitted in our hospital between November 2001- March 2008. We overviewed in the study HBV and HCV infected patients' disease characteristics. HBsAg and anti-HCV-Ab tests had been applied by Enzyme-Linked Immunosorbent Assay (ELISA) for these patients as a part of initial evaluating process at their first visit. The control group consisted of non-cancer patients treated in orthopedi clinics of our hospital (n= 165). Histologically confirmed 164 NHL patients were enrolled in this study. Among those 159 were B-cell lymphoma

patients and the rest 5 were T-cell origin lymphoma patients. Twenty three patients of 159 patients (14%) were diagnosed as low grade lymphoma. Ninety one patients (55%) were male and seventy three patients (45%) were female. HBsAg was found positive in fifteen patients (9.1%). Three patients had extranodal and nine patients had nodal diffuse large B-cell lymphoma (DLBCL). Rest of these patients had low grade lymhomas. Anti-HCV-Ab was positive in three (1.8%) patients, additionally HBsAg positivity was detected in the same three patients. One of them had splenic other two patients had diffuse large B-cell lymphomas. HBsAg prevalence was found higher but anti-HCV-Ab prevalence was found similar between NHL and control group (9.1 vs 3%, p= 0.0366 and 1.8 vs 1.2%, p= 0.9945 respectively). All of patients received chemotherapy except one patient at stage I follicular lymphoma who had HBsAg positive. Six patients infected HBV and/or HCV were treated antiviral agents. Two patients among 15 who did not received prophylactic antiviral therapy during their cytotoxic treatment suffered from reactivation of HBV infection (%13) These findings supported that hepatitis carrier frequency in NHL patients more than non-cancer patients population according to our cancer center data. For these reason hepatits B and C markers should be evaluated before NHL treatment in our country.

Key Words: *Hepatitis B and C virus, non-Hodgkin's lymphoma.*

GİRİŞ

Hepatit C (HCV) ve B (HBV) virüsleri lenfoid dokularda da çoğalabilen hepatotropik virüslerdir (1,2). Her iki virüsün de kronik antijenik uyarıma neden olarak lenfoproliferatif hastalıklarla ilişkili olabileceği litaratürde bildirilmiştir (3).

Popülasyon tabanlı bir çalışmada, HBV ile infekte hastalarda non-Hodgkin lenfoma (NHL) gelişme sıklığının infekte olmayan hastalara oranla 3 kat daha olası olduğu bildirilmiştir (4).

Hepatit C virüs seropozitifliği ve NHL gelişme riski arasındaki ilişkiyi değerlendirmek amaçlı birçok farklı ülkede çalışmalar yapılmıştır. Bu çalışmaların bazılarından elde edilen bulgular HCV ile özellikle B-hücre kökenli NHL gelişme riski arasında pozitif bir ilişki olduğunu göstermiştir (5-7)

Bu çalışmanın amacı bizim kanser merkezimizde NHL hastalarında HBV ve HCV seroprevalansını ve onların hasta karakteristikleri ile olan ilişkisini değerlendirmektir.

HASTALAR ve YÖNTEM

Biz bu çalışmada retrospektif olarak Kasım 2001 ile Mart 2008 tarihleri arasında hastanemize kabul edilen 164 NHL hastasında hepatit B virüs yüzey antijeni (HbsAg) ve anti-HCV antikoru (anti-HCV-Ab) sıklığını araştırdık.

Ayrıca HBV ve HCV ile infekte hastaların karakteristiklerini gözden geçirdik. Bu hastalarda HbsAg ve anti-HCV-Ab testleri "Enzyme-Linked Immunosorbent Assay (ELISA)" yöntemi ile hastaneye kabul edildiklerinde değerlendirme işlemlerinin bir parçası olarak değerlendirmeye alındı. Kontrol grup hastanemiz ortopedi kliniğine kanser dışı nedenle başvuran hastaları içermektedir (n= 165). İstatistiksel değerlendirme Fisher exact ve Ki-kare testi ile yapıldı.

SONUÇLAR

Bu çalışmaya histolojik olarak doğrulanmış 164 NHL hastası dahil edildi. Bu hastaların 159'unu B-hücreli lenfomalı, geri kalan 5'ini de T-hücreli lenfomalı hastalar oluşturmaktaydı. Doksan bir (%55) hasta erkek, 73 (%45) hasta kadından oluşmaktaydı. Yüz elli dokuz hastanın 23 (%14)'ü düşük greydli lenfoma tanısı almıştı..

HBsAg, 15 (%9.1) hastada pozitif bulundu. Bu hastaların 3'ü ekstranodal ve 9'u nodal difüz büyük B-hücreli lenfoma (DLBCL) olup, geri kalan hastalar düşük greydli lenfoma olarak saptandı. Anti-HCV-Ab, 3 (%1.8) hastada pozitif olup, aynı zamanda bu 3 hastada HBs Ag pozitifliği de saptandı. Bu hastaların biri splenik diğer iki hasta ise difüz büyük B-hücreli lenfoma grubundandı. NHL hastalarda kontrol gruba göre HBs-Ag prevalansı daha yüksek, fakat anti-HCV prevalansı benzer olarak bulundu (sırası ile 9.1 karşı %3, p= 0.0366 ve 1.8 karşı %1.2, p= 0.9945). HbsAg pozitif olan evre I folliküler lenfoma hastasının dışındaki tüm hastalar kemoterapi almış olup, HBV ve/veya HCV ile infekte olan hastaların 6'sı antiviral ajanlarla tedavi edilmişlerdir. On beş hastanın içinde antiviral tedavi almamış olan iki hastada sitotoksik tedavi esnasında HBV reaktivasyonu gözlenmiştir (%13).

TARTIŞMA

Bu sonuçlar kontrol grubuna oranla NHL hastalarda HBV seropozitifliğinin anlamlı olarak yüksek olduğunu göstermiştir. Biz HBsAg prevalansını NHL grubunda %9.1, kontrol grubunda %3 olarak bulduk. Bu çalışmada hepatit C virüs seropozitifliği açısından NHL hastalar ve kontrol grubu arasında istatistiksel olarak anlamlı bir fark gösterilemedi. Ülkemizde daha önce yapılmış olan epidemiyolojik çalışmalarda HBV seropoziflik oranı %2.46 ile %6.6 arasında değişmek-

tedir (8). Ülkemizde sağlıklı kişilerde anti-HCV-Ab seropozitifliği için bildirilen oranlar ise %0.3 ile %1.8 arasında değişmektedir (9).

HBV endemik olduğu bölgelerde yapılan bir çalışmada NHL grubunda HBV %15.5 iken, kontrol grupta bu oran %8.1 olarak bildirilmiştir (10). İtalya'da B-hücreli lenfomalarda yapılan başka bir çalışmada ise kontrol grupta HBV %2.8 olmasına rağmen bu oran NHL hastalarında %8.5'tir (11). Ülkemizde NHL hastalarda yapılan retrospektif bir değerlendirmede HBV seropozitiflik oranı %11, HCV seropozitiflik oranı ise %1.7 olarak bildirilmiştir (12). Bu veriler NHL hastalarda bulduğumuz yüksek HBsAg pozitiflik oranını desteklemektedir. Anti-HCV-Ab açısından ise bizim çalışmamız ile benzer oranlar saptanmıştır. HBsAg seropozitifliği açısından, bulduğumuz değerler hem bu çalışmanın kontrol grubuna hem de ülkemizde yapılan epidemiyolojik çalışma verilerine göre daha yüksek orandadır. HCV seropozitifliğinin yüksek olduğu ve düşük olduğu ülkelerde yapılan çalışmalarla HCV infeksiyonu ile NHL arasındaki ilişki araştırılmış ve bir ölçüde açıklığa kavuşmuş olmasına rağmen HBV infeksiyonu ile NHL arasındaki ilişki henüz tartışmalıdır. Çok merkezli bir çalışma ile kronik HBV infeksiyonu ve HBV taşıyıcısı olan hasta gruplarında NHL görülme sıklığının saptanmasıyla bizim toplumumuz için NHL ve HBV ilişkisi açısından daha sağlıklı veriler elde edileceği düşünülmektedir.

Bizim serimizde hastaların büyük bir çoğunluğu B-hücreli lenfoma olmasına rağmen HCV, NHL hastalarında görülme sıklığında kontrol grubuna göre anlamlı bir farklılık gösterilemedi. HCV seropozitif olan hastaların hepsi de, HBV seropozitif hastalardı. Her üç hasta da B hücreli lenfomaydı. Bu bulgular hepatit virüsleri ile B hücre kökenli NHL arasında bir ilişki olabileceğini düşündürmektedir. Marcucci ve arkadaşlarının çalışmasında da bizim çalışmamızda olduğu gibi HBV ile infekte hastaların 4'ünde HCV infeksiyonu bulunmuş ve kontrol grubunda her iki infeksiyonun bir arada olduğu hiçbir olgu tespit edilememiştir (11).

Ülkemizdeki HCV prevalansının düşük ve çalışma grubunun sınırlı sayıda olması, çalışmadaki NHL hastalarında HCV seropozitifliğinin kontrol grubuna göre farklılık göstermediği açısından bir açıklama olabilir.

Sonuç olarak; bu bulgular ile, bizim merkezimizde kanserli olmayan hasta popülasyonuna göre NHL hastalarında hepatit taşıyıcılığı oranı daha yüksek olduğu düşüncemiz desteklenmiştir. Ülkemizde NHL hastalarında hepatit taşıyıcılığının tedaviye başlamadan önce değerlendirilmesinin, seropozitif olan olgularda antiviral profilaksinin başlanabilmesi açısından faydalı olacağı düşünülmektedir.

KAYNAKLAR

1. *Ferri C, Monti M, La Civita L, et al. Infection of peripheral blood mononuclear cells by hepatitis C virus in mixed croglobulinemia. Blood 1993;82:3701-4.*
2. *Yoffe B, Noonan CA, Melnick JL, et al. Hepatitis B virus DNA in mononuclear cells and analysis of cell subsets for the presence of replicative intermediates of viral DNA. J Infect Dis 1986;153:471-7.*
3. *Agnello V, Chung RT, Kaplan LM, et al. A role of hepatitis C virus infection in type II cryoglobulinemia. N Eng J Med 1992;327:1490-5.*
4. *Ulcickas Yood M, Quesenberry CP Jr, Guo D et al. Incidence of non-Hodgkin's lymhoma among individuals with chronic hepatitis B virus infection. Hepatology 2007; 46:107-12.*
5. *Spinelli JJ, Lai AS, Krajden M, et al. Hepatitis C virus and risk of non-Hodgkin lymhoma in British Columbia, Canada. Int J Cancer 2008;122:630-3.*
6. *Schöllkopf C, Smedby KE, Hjalgrim H, et al. Hepatitis C virus infection and risk of malignant lymhoma. Int J Cancer 2008;122:1885-90.*
7. *de Sanjose S, Benavente Y, Vajdic CM, et al. Hepatitis C and non-Hodgkin lymhoma among 4784 cases and 6269 controls from the International Lymphoma Epidemiology Consortium. Clin Gastroenterol Hepatol 2008;6:451-8.*
8. *Baykan M, Ertuğrul Ö. Türkiye'de HBV ve HCV enfeksiyonlarının durumu. Genel Tıp Dergisi 2001;11:89-92.*
9. *Balık İ. Çeşitli gruplarda Hepatit C virus antikorlarının prevalansı. Turk J Gastroenteheptol 1990;1:55-8.*
10. *Park SC, Jeong SH, Kim J, et al. High prevalence of hepatitis B virus infection in patients with B-cell non-Hodgkin's lymphoma in Korea. J Med Vir 2008;80:960-6.*
11. *Marcucci F, Mele A, Spada E, et al. High prevalence of hepatitis B virus infection in B-cell non-Hodgkin's lymphoma. Haematologica 2006;91:554-7.*
12. *Özgüroğlu M, Bilici A, Turna H, et al. Reactivation of hepatitis B virus infection with cytotoxic therapy in non-Hodgkin's lymphoma. Med Oncol 2004;21:67-72.*

Acta Oncologica Turcica 2009; 42: 30-32

Büyük Hücreli Akciğer Karsinomunda Gingiva Metastazı

Gingival Metastasis in Large Cell Lung Carcinoma

Mutlu DOĞAN[1], Duygu KANKAYA[2], Abdullah BÜYÜKÇELİK[1], Fatih KARATAŞ[3], Güngör UTKAN[1], Orhan ŞENCAN[1], Bülent YALÇIN[1], Gülşah KAYGUSUZ[2], Fikri İÇLİ[1]

[1] Ankara Üniversitesi Tıp Fakültesi, Tıbbi Onkoloji Bilim Dalı,
[2] Ankara Üniversitesi Tıp Fakültesi, Patoloji Anabilim Dalı,
[3]Ankara Üniversitesi Tıp Fakültesi, İç Hastalıkları Anabilim Dalı, ANKARA

ÖZET

Akciğer kanseri sıklıkla kemik, karaciğer, sürrenal ve beyin metastazı yapmaktadır. Gingiva metastazı nadir görülür. Büyük hücreli akciğer karsinomu tanısıyla izlenen elli yedi yaşında erkek hasta durmayan dişeti kanaması şikayeti ile başvurdu. Oral kavite muayenesinde alt gingiva ön yüzünde kesici dişler hizasında kanamalı, ağrılı ve sert yumuşak doku saptandı. Lezyondan yapılan biyopsi büyük hücreli akciğer karsinomu metastazını ortaya koydu. Gingiva metastazına yönelik palyatif radyoterapi başlandı. Durdurulamayan diş eti kanaması şikayetiyle başvuran kanserli hastalarda gingiva metastazı ayırıcı tanılar arasında düşünülmeli ve invaziv incelemelere geçilmeden önce oral kavitenin detaylı muayenesi yapılmalıdır.

Anahtar Kelimeler: *Akciğer kanseri, büyük hücreli akciğer kanseri, gingiva metastazı.*

SUMMARY

Bone, liver, surrenal gland and brain are the usual sites for lung cancer metastasis. However, gingival metastasis of lung cancer is seldom. A fifty-seven year-old male patient who had been followed-up with large cell lung cancer was admitted to the hospital because of gingival bleeding. We have found a fragile, sore and hard lesion on anterior localisation of lower gingiva on oral cavity examination. Histopathology revealed metastasis of large cell lung cancer. Palliative radiotherapy was applied to gingiva. Oral cavity of the cancer patients suffering from serious gingival bleeding should be examined carefully before applying invasive procedures, and gingival metastasis should be kept in mind for differential diagnosis.

Key Words: *Lung cancer, gingival metastasis, large cell lung cancer.*

GİRİŞ

Büyük hücreli akciğer karsinomu; küçük hücreli dışı akciğer kanseri (KHDAK) alt tiplerinden biridir. Kemik, karaciğer, sürrenal ve beyin KHDAK'de en sık metastaz yerleri iken literatürde nadir olarak gingiva metastazı da bildirilmiştir. Bu makalede, ciddi dişeti kanaması ile başvuran ve gingiva metastazı saptanan büyük hücreli akciğer kanserli hasta sunulmuştur.

OLGU SUNUMU

Elli yedi yaşında erkek hasta bir yıl önce hemoptizi şikayeti ile başvurdu, incelemeler sırasında sol akciğer alt lobda kitle saptanarak biyopsi yapıldı. Biyopsinin histopatolojik incelemesinde akciğer parankiminde solid adalar halinde organizasyon gösteren, belirgin nükleol içeren, veziküler nükleuslu, geniş eozinofilik sitoplazmalı, sık mitoz gösteren hücrelerin oluşturduğu tümöral gelişim saptandı.

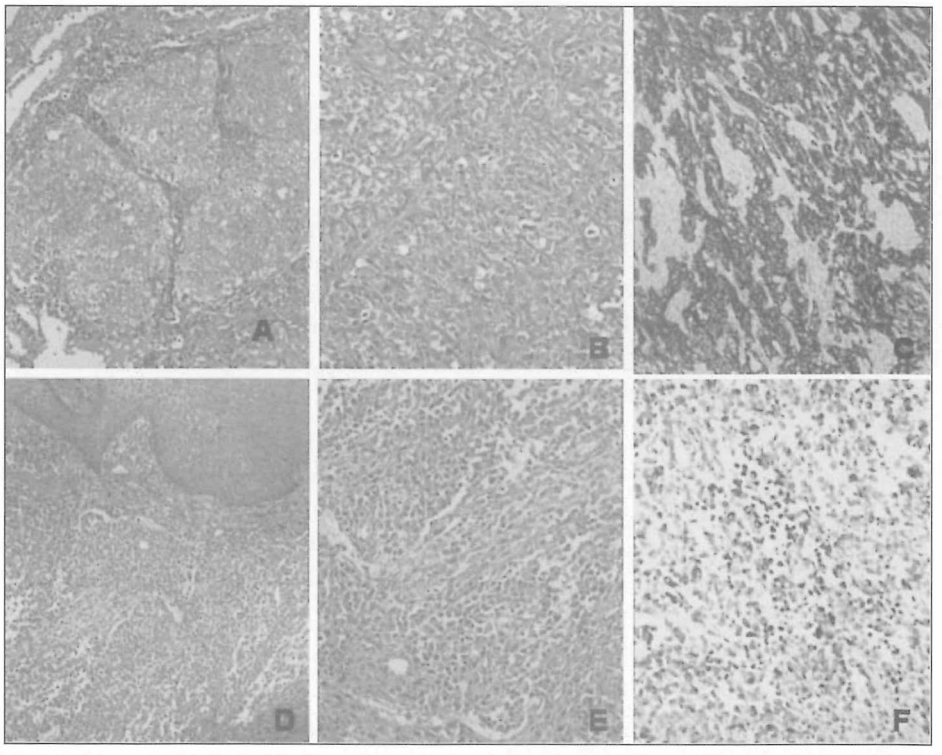

Şekil 1A, 1B, 1C: Akciğer parankiminde büyük poligonal hücrelerin oluşturduğu solid adalar halinde tümöral infiltrasyon ve tümörde CK7 pozitifliği (HE x20, HE x20, CK7 x10).

Şekil 1D, 1E, 1F: Tümör hücrelerinin bukkal mukozada metastazı ve CK7 pozitifliği (HE x10, HE x20, CK7 x20).

Glanduler veya skuamoid diferansiasyon göstermeyen tümöre yapılan immünhistokimyasal incelemede, tiroid transkripsiyon faktör-1 (TTF-1) ile soluk nükleer pozitiflik ve sitokeratin 7 (CK7) ile yaygın sitoplazmik boyanma görülmesi tümörün akciğer orijinini destekledi. Sinaptofizin ve kromogranin-A gibi nöroendokrin belirleyiciler negatif bulundu. Morfolojik ve immünfenotipik özellikler birlikte değerlendirilerek tümörün akciğerin büyük hücreli karsinomu ile uyumlu olduğu sonucuna varıldı (Şekil 1A,1B,1C). Sol alt lobektomi uygulandı. Erken evre olması nedeniyle adjuvan kemoterapi veya radyoterapi uygulanmadı. Beş ay sonra sol sürrenal ve üst lomber vertebralarda metastatik lezyonlar izlendi. Vertebra metastazı için palyatif radyoterapi uygulanmasını takiben hastaya palyatif amaçlı 4 kür sisplatin ve gemsitabin içeren kemoterapinin yanı sıra bifosfanat (zoledronik asit) verildi. Progresyon gelişmesi üzerine ikinci basamak kemoterapi olarak dositaksel tedavisi başlandı. İki kür kemoterapi sonrasında durmayan dişeti kanaması şikayeti ile tekrar doktora başvurdu. Fizik muayenede, alt gingiva ön yüzde 3.0 x 1.5 cm boyutunda kanamalı, ağrılı, sert yumuşak doku gözlendi (Şekil 2). Gingivadaki lezyondan yapılan biyopsinin histopatolojik incelemesinde akciğerde izlenen tümör ile benzer morfolojik özellikler gösteren tümör saptandı. Yapılan immünhistokimyasal incelemede TTF-1 ile az sayıda hücrede soluk nükleer pozitiflik izlenirken, akciğerdeki tümöre benzer şekilde yaygın CK7 pozitifliği izlendi. Bu bulgular eşliğinde gingivada izlenen tümör akciğer büyük hücreli karsinomunun metastazı olarak değerlendirildi (Şekil 1D,1E,1F). Panoramik grafide mandibula osteonekrozuna ait patolojiye rastlanmadı (Şekil 3). Gingiva metastazının ağrılı ve kanamalı olması nedeniyle hastaya palyatif radyoterapi başlandı. Eastern Cooperative Oncology Group (ECOG) performans statüsü 3 olan hastada radyoterapinin 4. gününde septik tablo gelişti. Uygun antibiyotik ve destek tedavisine rağmen 1 gün sonra exitus oldu.

Şekil 2: Alt gingiva ön yüzde 3.0 x 1.5 cm boyutunda kanamalı, sert lezyon.

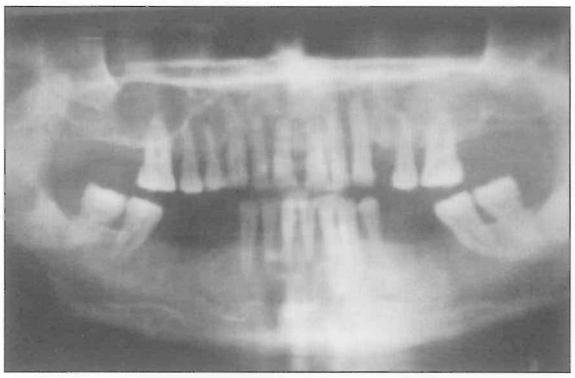

Şekil 3: Panoramik grafide lezyon bölgesinde kemik patolojisi izlenmedi.

TARTIŞMA

Küçük hücreli dışı akciğer kanseri, lokal lenfatik ve vasküler yapıların invazyonu ile bölgesel lenf nodu ve uzak organ metastazlarına neden olur. En sık metastaz bölgeleri; karaciğer, kemik, adrenal ve beyindir. Ancak, hematojen yolla gingiva, orbita gibi atipik bölgelere de metastaz yapabilir (1, 2). Kanserli hastalarda ağız içi yumuşak doku ya da çene kemiği metastazı nadir olup en sık akciğer, meme, böbrek ve kolon kanserlerinde görülür. Literatürde gingiva metastazı olan mide kanserli ve mesane kanserli vakalar bildirilmiştir (3,4). Gingiva metastazı küçük hücreli dışı akciğer kanserinin klinik prezentasyonunda veya seyri sırasında nadir de olsa görülebilir. Jaguar ve arkadaşları sürrenal ve vertebra metastazı ile başvuran KHDAK'li vakalarının oral kavite muayenesinde saptanan üst gingivada yerleşen egzofitik ve nodüler lezyon biyopsisinin metastaz ile uyumlu olduğunu göstermişlerdir (1). Gingiva metastazları, bu vakada olduğu gibi bazen asemptomatik ve morfolojik olarak pyojenik granülomü taklit eden lezyonlar şeklinde prezente olabilirken bazen de bizim vakamızda olduğu gibi kanamalı, ağrılı ve sert lezyonlar şeklinde kendini gösterebilir. Akciğer kanserinde gingiva metastazının, bizim hastamızda olduğu gibi, sıklıkla erkek hastalarda geliştiğine dair veriler mevcuttur (5).

Gingivada kanamalı ve ağrılı lezyonu olan hastalarda biyopsi ile metastaz ekarte edilmelidir. Metastaz saptandığı zaman palyatif kemoterapi veya lokal radyoterapi uygulanabilir. Gingiva metastazı olan akciğer kanserlerinin çoğu kötü diferansiye tümörler olup bunların prognozu çoğunlukla kötüdür (6). Tanaka ve arkadaşları akciğer kanserinde gingiva metastazını takiben medyan sağkalım süresinin 4 ay olduğunu bildirmişlerdir (5).

Maliyn hastalıkların takibi sırasında tutulum bölgesinin yanı sıra tüm sistemlerin muayenesi ile hasta bütün olarak değerlendirilmelidir. Durdurulamayan diş eti kanaması şikayeti akciğer kanserli hastada oral kavite metastazı gibi atipik metastazların habercisi olabilir.

KAYNAKLAR

1- *Jaguar GC, Prado JD, Soares F, et al. Gingival metastasis from non-small cell undifferentiated carcinoma of the lung mimicking a pyogenic granuloma. Oral Oncology Extra 2006;42:36-9.*

2- *Macedo JE, Machado M, Araújo A, Angélico V, Lopes JM. Orbital metastasis as a rare form of clinical presentation of non-small cell lung cancer. J Thorac Oncol 2007;2:166-7.*

3- *Shimoyama S, Seto Y, Anki FO, et al. Gastric cancer with metastasis to the gingiva. J Gastroenterol Hepatol 2004;19: 831-5.*

4- *Chang TS, Liaw CC, Lee KF, et al. Gingival metastasis from gallbladder cancer. Chang Gung Med J 2002;25:553-6.*

5- *Tanaka M, Hiraki A, Ueoka H, et al. Gingival metastasis in lung cancer. Oncol Rep 2002;9:571-4.*

6- *Michiko T, Megumi S, Naohiko I, et al. Cases of gingival metastasis from lung cancer and a review of the literature. Lung Cancer 1999;39:323-9.*

Acta Oncologica Turcica 2009; 42: 33-36

El ve Ayak Yerleşimli Primitif Nöroektodermal Tümörü: İki Olgu Sunumu

Primitive Neuroectodermal Tumors of Hand and Foot: Report of Two Cases

Pelin DEMİR GÜMÜŞDAĞ[1], Murat ARIKAN[2], Nazan ÇİLEDAĞ[1], Elif AKTAŞ[1], Şafak GÜNGÖR[2], Kemal ARDA[1]

[1] SB Dr. Abdurrahman Yurtarslan Ankara Onkoloji Eğitim ve Araştırma Hastanesi, Radyoloji Bölümü, ANKARA
[2] SB Dr. Abdurrahman Yurtarslan Ankara Onkoloji Eğitim ve Araştırma Hastanesi, Ortopedi Bölümü, ANKARA

ÖZET

El ve ayakta primitif nöroektodermal tümör (PNET) gelişimi son derece nadir olup, literatürde sınırlı sayıda olgu bildirilmiştir. Sol ayak proksimal falanksında ve sağ el distal falanksında PNET saptanan 2 olgunun manyetik rezonans görüntüleme bulgularını sunmayı amaçladık.

Anahtar Kelimeler: *Primitif nöroektodermal tümör.*

SUMMARY

Primitive neuroectodermal tumor (PNET) of hand and foot is extremely rare. To our knowledge, limited number of cases of typical PNET has been reported, involving the hand or foot. In this report, we presented magnetic resonance imaging findings of a PNET case localized in the proximal phalanx of left foot and a case localized in distal phalanx of the right hand.

Key Words: *Primitive neuroectodermal tumor.*

GİRİŞ

İskelet dışı primitif nöroektodermal tümör (PNET) nadir görülen yumuşak doku tümörü olup daha ileri yaş grubunda görülmesine rağmen, morfolojik ve histolojik olarak kemiğe ait Ewing sarkomadan ayırt edilemez (1).

İskelet dışı PNET olgularının, biyolojik davranışları daha iyi bilinen ve spesifik tedavileri olan diğer yuvarlak hücreli tümörlerden ayırımının yapılması önem taşımaktadır. Literatürde sınırlı sayıda bildirilen el ve ayak PNET olgularında uygun cerrahi ve kemoterapi protokolü ile iyi sonuçlar elde edildiği bildirilmiştir (2-3).

OLGU SUNUMLARI

Olgu 1

On yedi yaşında bir kadın hasta, sol ayak başparmak bölgesinde ağrı ve şişlik yakınmaları ile merkezimize başvurdu. Yakınmaları sol ayak parmağında hafif bir ağrı ile başlayan hastanın travma öyküsü yoktu. Sol ayak parmağında şişlik dışında sistemik muayenesinde patolojik bir bulgu saptanmayan hastanın çekilen 2 yönlü direkt ayak grafisinde; sol ayak proksimal falanksında, kemiği tamamen tutan, ekspansil, destrüktif malign görünümde tümöral kemik lezyonu saptandı (Resim 1,2). Hastanın rutin tam kan ve biyokimyasal analizinde, eritrosit sedimantasyon

hızında (44 mm/saat, normal değer: 0-20 mm/saat) ve serum laktat dehidrogenaz düzeyinde (257 mg/dL, normal 78 değer: 98-192) artış dışında patoloji tespit edilmedi. Sol ayak manyetik rezonans görüntüleme (MRG) incelemesinde; proksimal falanksı saran, paraosseöz yumuşak doku bileşeninin eşlik ettiği T1 A'da hipointens, T2 A'da hiperintens sinyal özelliğinde, heterojen özellikte kontrastlanan kitle lezyonu saptandı. Bu yumuşak doku kitlesinin etrafındaki ekstensör ve fleksör tendonları çevrelediği ve lateral kesimde interfalangeal yağ alanına doğru ilerlediği saptanmıştır (Resim 3,4). Hastaya uygulanan toraks bilgisayarlı tomografisi normal olarak değerlendirildi. Tüm vücut kemik sintigrafisinde sol ayak 1. parmakta fokal artmış aktivite tutulumu izlenmiştir ve sol ayak bileğinde ise reaksiyonel olarak artmış minimal aktivi-

Resim 1. Ön arka ayak grafisinde sol ayak başparmak proksimal falanksında kemiği destrükte eden litik, ekspansil kitle lezyonu.

Resim 2. Yan grafide ayak başparmak proksimal falanksında litik, ekspansil kitle lezyonu.

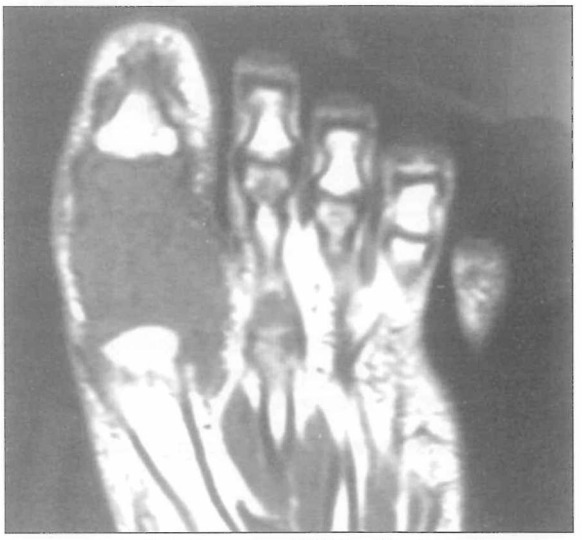

Resim 3. T1 ağırlıklı sagital MRG kesitinde ayak başparmak proksimal falanksında kemiği ekspanse ve destrükte eden, yumuşak doku komponentinin eşlik ettiği, yumuşak doku komponenti lateralde interfalangeal yağ alanına doğru ilerleyen kitle lezyonu.

Resim 4. Kontrastlı T1 ağırlıklı MRG kesitinde ayak başparmak proksimal falanksındaki lezyonun kontrastlandığı ve eşlik eden yumuşak doku komponentinin ekstensör ve fleksör tendonları çevrelediği görülüyor.

te artışı gözlenmiştir. Primer malign kemik tümörü ön tanısı ile hastaya insizyonel biyopsi uygulandı ve biyopsi sonucu yuvarlak hücreli malign tümör olarak değerlendirilirken, CD99 ve nöron spesifik enolaz (NSE) ile tümör hücrelerinde boyanma gözlenmesi üzerine Ewing sarkom tanısı kesinleştirildi. Pediatrik onkoloji konsültasyonu ile definitif cerrahi öncesinde hastaya neoadjuvan kemoterapi verildi. Hastaya bu tanı ile neoadjuvan kemoterapi sonrasında sol ayak 1. parmak metatarsofalangeal eklem seviyesinden dezartikülasyon yapıldı. Postoperatif komplikasyon gelişmedi ve hasta taburcu edildi. Postoperatif patoloji raporunda kemik ve yumuşak doku cerrahi sınırı tümörsüz olarak rapor edildikten sonra ameliyatı takiben 3. haftada yara iyileşmesinin hemen ardından hastaya yapılan pediatrik onkoloji konsültasyonuna dayanılarak 9 kür kemoterapi uygulandı. Hasta postoperatif 72. ayında lokal ve sistemik nüks gelişmeden sorunsuz bir şekilde takip edilmektedir.

Olgu 2

On sekiz yaşında kadın hasta 6 yıl önce sağ orta parmak distal falanksındaki kitle nedeniyle ameliyat olmuş ve operasyon patoloji spesmeni PNET ile uyumlu bulunmuş. Ameliyat sonrası tedavi almak istemeyen olgunun takiplerinde, yapılan fizik muayenede sağ el orta parmak distal falanksında ağrılı bir kitle tespit edildi. Yapılan el MRG'sinde sağ el 3. parmak distal falanks medialinde cilt-cilt altı yağ dokusunda T1 A'da hipointens, T2 A ve STIR'da hiperintens, intravenöz kontrast madde enjeksiyonu sonrası heterojen kontrastlanma gösteren kitle lezyonu izlendi (Resim 5,6). Yapılan insizyonel biyopsinin histopatolojik değerlendirmesi sonucu yuvarlak hücreli malign tümör olarak değerlendirilirken, CD99 ve NSE ile tümör hücrelerinde boyanma gözlenmesi üzerine PNET tanısı kesinleştirildi. Olguya neoadjuvan kemoterapi başlandı. Neoadjuvan kemoterapi sonrası olguya cerrahi tedavi uygulanarak lokal rezeksiyon yapıldı ve cerrahiyi takiben multi-ajan kemoterapisi uygulandı. Takip eden 18 ay içerisinde lokal veya sistemik nüks gelişmeden komplikasyonsuz olarak takip edilmektedir.

TARTIŞMA

PNET nadir görülen yumuşak doku tümörü olup, histolojik ve morfolojik olarak osseöz Ewing sarkomundan ayırt edilmesi mümkün değildir. PNET görülmesi açısından cinsiyet farkı olmayıp, 4-47 yaş aralığında görülebilmektedir (1,3).

İskelet dışı PNET, genellikle ağrısız, değişik büyüklüğe ulaşabilen, kalsifikasyon içermeyen yumuşak doku kitle lezyonu şeklinde görülür.

İskelet dışı PNET olgularında uygulanan cerrahi ve kemoterapi kombinasyonu sağkalımı önemli oranda artıran en önemli tedavi yaklaşımıdır (4). Olgularımızda lokal kontrol cerrahi olarak sağlanırken, hastalığın sistemik kontrolü kemoterapi ile sağlanmıştır.

Resim 5. T1 ağırlıklı sağ el MRG incelemede sağ el 3. parmak distal falanks medialinde cilt-cilt altı yağ dokusunda hipointens sinyal özelliğinde iyi sınırlı kitle lezyonu.

Resim 6. Kontrastlı T1 ağırlıklı el MRG kesitinde sağ el 3. parmak distal falanksı komşuluğunda belirgin kontrast tutulumu gösteren kitle lezyonu.

Ayak yerleşimli PNET olgularında olduğu gibi elde de falanks lokalizasyonlu PNET olgularında da prognoz diğer yerleşim bölgelerine göre oldukça iyidir (4). Cerrahi sonrası lokal rekürrens gelişmesi ayak yerleşimli PNET olguları için çok kötü bir prognostik belirteçtir ve lokal rekürrens gelişen olgularda prognoz metastaz gelişen olgularla benzerdir (5,6)

Nadir rastlanan, agresif ve yüksek rekürrens oranına sahip el ve ayak bölgesinde PNET saptanan 2 olgu literatür eşliğinde sunulmuştur.

KAYNAKLAR

1. *Halefoğlu AM. Primer iskelet dışı Ewing sarkoma. Türkiye Klinikleri J Med Sci 2006;26:579-83.*
2. *Adkins CD, Kitaoka HB, Seidl RK, Pritchard DJ. Ewing's sarcoma of the foot. Clin Orthop Relat Res 1997;169:173-82.*
3. *Kaspers GJ, Kamphorst W, van de Graaf M, van Alphen HA, Veerman AJ. Primary spinal epidural extraosseous Ewing's sarcoma. Cancer 1991;68:648-54.*
4. *Yamaguchi T, Tamai K, Saotome K, Hoshino T, Masawa N. Ewing sarcoma of the thumb. Skeletal Radiol 1997;26:725-8.*
5. *Pritchard DJ. Indications for surgical treatment of localized Ewing's sarcoma of bone. Clin Orthop Relat Res 1980;153: 39-43.*
6. *Neff JR. Nonmetastatic Ewing's sarcoma of bone: The role of surgical therapy. Clin Orthop Relat Res 1986;204:111-8.*

Acta Oncologica Turcica 2009; 42: 37-40

İntrakraniyal Uzanım Gösteren Juvenil Nazofarengeal Anjiyofibroma

Juvenile Nasopharyngeal Angiofibroma with Intracranial Extension

Bige SAYIN[1], Nilgün YILDIRIM[1], Doğan DEDE[1], Nesrin ERTUĞ[1], Süreyya BOYACIGİL[1], Enis YÜKSEL[1]

[1] Ankara Numune Eğitim ve Araştırma Hastanesi, Radyoloji Bölümü, ANKARA

ÖZET

Juvenil nazofarengeal anjiyofibroma (JNA) çoğunlukla genç erkeklerde görülen nadir, benign bir tümördür. İnsidansı 1/6000-1/60.000 olarak bildirilmektedir ve tüm baş-boyun tümörlerinin %0.05-0.5'ini oluşturur. JNA genellikle nazal kavitenin superior veya posterolateral duvarından ya da nazofarenksten köken alır. Anjiyofibromanın agresif özellikte çevre dokulara yayılması ve vasküler karakterde olması, morbidite nedenidir. Bu olgu sunusunda agresif seyirli, intrakraniyal uzanım gösteren JNA olgusu radyolojik bulguları eşliğinde tartışılmıştır.

Anahtar Kelimeler: *Anjiyofibroma, bilgisayarlı tomografi, manyetik rezonans görüntüleme.*

SUMMARY

Juvenile nasopharyngeal angiofibroma (JNA) is a rare benign tumor that usually affects male adolescent. Incidence of JNA is 1/6.000-1/60.000 and it forms 0.05-0.5% of all head and neck tumors. JNA usually stems from superior or posterolateral wall of nasal cavity or nasopharynx. Its agressive local growth and vascularity is a cause of morbidity. In this case report we discuss, a JNA extending intracranially with radiological findings.

Key Words: *Angiofibroma, computed tomography, magnetic resonance imaging.*

GİRİŞ

Nazofarenksin benign tümörleri nadirdir. Benign tümörler içinde en sık görüleni juvenil nazofarengeal anjiyofibroma (JNA)'dır. JNA çoğunlukla genç erkeklerde görülür ve semptomlar genellikle 15 yaş civarında başlar. İnsidansı 1/6.000-1/60.000 olarak bildirilmektedir ve tüm baş-boyun tümörlerinin %0.05-0.5'ini oluşturur (1).

JNA genellikle nazal kavitenin superior veya posterolateral duvarından ya da nazofarenksten köken alır. Anjiyofibroma histolojik olarak benign bir tümör olmasına rağmen agresif klinik davranışından, ekspansif büyümesinden ve lokal ekstansiyonundan dolayı klinik olarak malign kabul edilir (2).

JNA sıklıkla nazofarenks içine ve pterigopalatin fossaya uzanım gösterir. Ayrıca infratemporal fossaya, inferior orbital fissür yoluyla orbita içine, sfenoid sinüse, orta kraniyal fossaya, kavernöz sinüse ve sella içine doğru yayılım gösterebilirler. İntrakraniyal uzanım olguların %20-36'sında görülür (3). Tümör büyüdükçe kemikte belirgin destrüksiyona yol açar. Vasküler bir tümör olduğundan başlangıç semptomu tipik olarak burun kanaması, burun tıkanıklığıdır (4).

Burada intrakraniyal uzanım gösteren agresif seyirli JNA olgusu radyolojik bulguları eşliğinde tartışılmıştır.

OLGU SUNUMU

Bir yıldır burun kanaması, burun tıkanıklığı ve baş ağrısı şikayetleri ile hastanemize başvuran 22 yaşındaki erkek hastaya kontrastlı maksillofasiyal bilgisayarlı tomografi (BT) ve kontrastlı kraniyal manyetik rezonans görüntüleme (MRG) tetkikleri yapıldı.

5 mm kesit kalınlığı ve aralığı ile yapılan kontrastlı maksillofasial BT incelemesinde; nazal kaviteyi, bilateral etmoid hücreleri ve nazofarenksi dolduran, solda pterigopalatin fossa ve infratemporal fossaya uzanım gösteren, frontal sinüs tabanını destrükte ederek frontal sinüse ve frontal loba intrakraniyal uzanım gösteren kitle lezyonu saptandı. İntravenöz (IV) kontrast madde verildikten sonra belirgin kontrastlanma gösteren lezyon içerisinde yer yer düşük dansiteli hipodens alanlar izlendi. Kitle nazal septumda, lamina paprisea ve etmoid hücrelerde, sağda orbita medial duvarında ve bilateral maksiller sinüs medial duvarlarında ekspansiyona ve destrüksiyona yol açmaktaydı. Kitlenin sol kavernöz sinüs ile ara planı seçilemediğinden kavernöz sinüs invazyonu lehine değerlendirildi (Resim 1,2).

Kontrastlı kraniyal MRG incelemesinde; yukarıda tariflenen anatomik uzanımları bulunan ve IV kontrast madde enjeksiyonu sonrası belirgin kontrastlanma gösteren kitle lezyonu T1 ağırlıklı sekanslarda hipointens, T2 ağırlıklı sekanslarda izohafif hiperintens olarak izlendi (Resim 3,4,5). Tanımlanan radyolojik bulgular eşliğinde kitle lezyonu evre IV anjiyofibroma olarak değerlendirildi.

Resim 1. Nazal pasajı, etmoid hücreleri, frontal sinüsü dolduran, komşu kemik yapıda ve nazal septumda erozyona yol açan kitle lezyonu izlenmektedir. Ayrıca sol maksiler sinüs yumuşak doku ile oblitere görünümdedir.

Resim 2. Kitlenin nazal pasajı, pterygopalatin fossayı ve sfenoid sinüsü doldurduğu izleniyor.

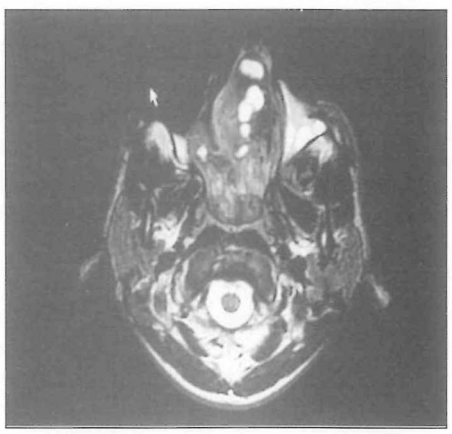

Resim 3. Kitle T2 ağırlıklı kesitte izohiperintens olarak izlenmekte olup içerisinde kistik hiperintens alanlar mevcuttur.

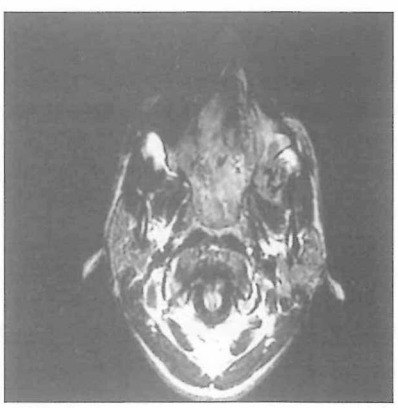

Resim 4. Kitle T1 ağırlıklı kesitte hipointens olarak izleniyor.

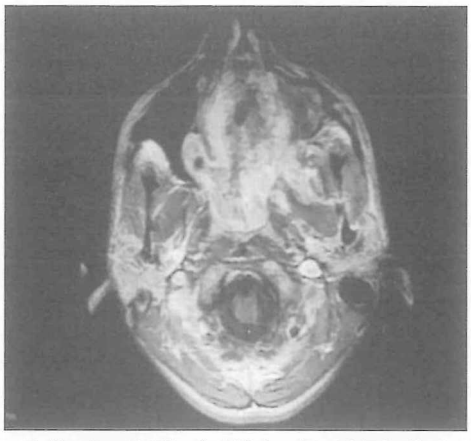

Resim 5. Kontrastlı T1 ağırlıklı kesitte kitle belirgin kontrast tutulumu göstermektedir.

Hastaya preoperatif embolizasyonu takiben transkraniyal veya transfasiyal yaklaşımla cerrahi tedavi uygulandı ve radyoterapi planlandı. Postoperatif patoloji sonucu anjiyofibroma olarak geldi.

TARTIŞMA

JNA, histolojik olarak benign olmakla birlikte klinik itibariyle agresif büyüyen vasküler bir tümördür ve genellikle nazal kavitenin superior veya posterolateral duvarından ya da nazofarenksten köken alır. Nazofarenks içine, pterigopalatin fossaya, infratemporal fossaya, inferior orbital fissür yoluyla orbita içine, sfenoid sinüse, orta kraniyal fossaya, kavernöz sinüse ve sella içine uzanım gösterebilir. İntrakraniyal uzanım olguların %20-36'sında görülür (3). Bizim hastamızda tümör boyutları oldukça büyük olduğundan yukarıda tariflenen tüm anatomik boşluklara ve ayrıca kranium içine uzanım göstermekteydi. Tümör boyutları büyüdükçe komşu kemik yapıda belirgin destrüksiyona yol açar. Bizim olgumuzda da etmoid hücrelerde, lamina papriseada, orbita medial duvarlarında, maksiller sinüs medial duvarlarında ve nazal septumda belirgin kemik destrüksiyonu mevcuttu. Hastalığın başlangıç semptomları tipik olarak spontan burun kanaması (%59) ve burun tıkanıklığıdır (%91) (4).

Ayrıca fasiyal şişlik, görme ve duyma bozuklukları, proptozis, dakriosistit, rinolali, kraniyal nöropati de görülebilir (4,5). Bizim hastamızda da 1 yıldır burun kanaması ve burun tıkanıklığı yanı sıra baş ağrısı şikayetleri mevcuttu.

JNA'nın patogenezi kesin olarak bilinmemektedir. Ancak androjenin embriyonel kartilaj üzerinde rol oynadığı ya da konka üzerinde hamartamatöz bir nidus olduğu veya nazofarenksteki fibrovasküler stromadan köken aldığı düşünülmektedir. Ayrıca transforme edici büyüme faktörü-β1 (TGF-β1)'in fibroblast proliferasyonunu aktive ettiği ve anjiogenezisi indüklediği bilinmektedir. Buna bağlı olarak TGF-β1 JNA patogenezinde önemli rol oynuyor olabilir (6,7).

JNA kontrastlı BT incelemede yoğun kontrast tutulumu gösterir. Dinamik BT incelemelerinde erken fazda ve yoğun kontrastlanma göstermektedir. MRG incelemesinde T1 ağırlıklı sekanslarda hipointens, T2 ağırlıklı sekanslarda hiperintens olarak görülür. Lezyon hipervasküler olduğundan vasküler yapılar lezyon içinde sinyalsiz alanlar olarak görülmektedir. Gradient eko imajlarda akım ile ilişkili kontrastlanma paterni hipervaskülaritenin göstergesidir. Tümör kontrastlı T1 ağırlıklı sekanslarda yoğun kontrastlanma gösterir (8).

Tümör evrelendirmesi aşağıdaki gibidir (Chandler 1984) (9):

Evre I: Nazofarenks ile sınırlıdır.

Evre II: Tümör nazal kaviteye ve/veya sfenoid sinüs içine uzanım gösterir.

Evre III:Tümör maksiller sinüs, etmoid sinüs, pterigomaksiller fossa ve infratemporal fossa veya orbita medialinden herhangi birine uzanım gösterir.

Evre IV: Tümör intrakraniyal uzanım ve/veya orbita lateraline uzanım gösterir.

Ayırıcı tanıda anjiyomatöz polipler akla gelmelidir. BT ve MRG ile nazofarenks ve nazal kavitedeki anjiyomatöz polipler JNA'dan ayırt edilemeyebilir. Gençlerde nazal ve nazofarengeal kitlelerin ayırıcı tanısında JNA, karsinoma, hemanjiyoma, rabdomyosarkoma, periferal sinir tümörleri, fibrosarkom, menenjiom, hemanjiyoperistoma, estesyonöroblastoma yer alır.

JNA baş-boyun tümörleri içinde sık olmamakla birlikte ciddi oranlarda mortalite ve morbidite ile sonuçlanabilir. JNA'nın erken tanısı IV kontrast madde verilerek yapılan BT ve MRG tetkikleri ile mümkündür. Klasik radyolojik bulguları sayesinde olguların çoğunda preoperatif biyopsiye gerek kalmaz.

BT ve MRG, JNA tanısında, tümörün intrakranial ve servikal uzanımlarının saptanmasında, kemik destrüksiyonunun değerlendirilmesinde önemli olup cerrahi yaklaşımın planlanması için gereklidir. BT ve MRG ayrıca postoperatif takipte, lokal rekürrensin saptanmasında da çok önemli rol oynar. Nöroradyolojik görüntüleme ile anjiyografik bulguların doğru analizi, optimal cerrahi tekniğin seçilmesine olanak verirken cerrahi esnasındaki hemoraji komplikasyonunu azaltır (8).

Tedavide cerrahi eksizyon ve radyoterapi yapılmaktadır. Uygun hastalarda endoskopik rezeksiyon yapılır. Bizim hastamızda olduğu gibi geniş uzanımı bulunan anjiyofibromun tedavisinde preoperatif embolizasyonu takiben transkraniyal veya transfasiyal yaklaşımla optimal cerrahi tedavi ve radyoterapi uygulanır. İntrakavernöz rezidü tümörün tedavisinde gama "knife" tekniği ile yapılan cerrahi yaklaşım önerilir.

Sonuç olarak BT ve MRG JNA'nın tanısında, lokalizasyonunun belirlenmesi, çevre dokulara ve kranium içine uzanımlarının saptanmasında, ayrıca kemik destrüksiyonunun değerlendirilmesinde çok önemlidir. BT ve MRG uygun cerrahi tedavinin planlanması ve hastalığın takibi ile lokal rekürrensin saptanmasında değerli inceleme yöntemleridir.

KAYNAKLAR

1. *Bremer JW, Neel HB 3rd, DeSanto LW, Jones GC. Angiofibroma: Treatment trends in 150 patients during 40 years. Laryngoscope 1986;96:1321-9.*
2. *Roche PH, Paris J, Regis J, et al. Management of invasive juvenile nasopharyngeal angiofibromas: The role of a multimodality approach. Neurosurgery 2007;61:768-77.*
3. *Close LG, Schaefer SD, Mickey BE, Manning SC. Surgical management of nasopharyngeal angiofibroma involving the cavernous sinus. Arch Otolaryngol Head Neck Surg 1989; 115:1091-5.*
4. *Tyagi I, Syal R, Goyal A. Staging and surgical approaching in large juvenile angiofibroma-study of 95 cases. Int J Pediatr Otorhinolaryngol 2006;70:1619-27.*
5. *Marshall AH, Bradley PJ. Management dilemmas in the treatment and follow-up of advanced juvenile nasopharyngeal angiofibroma. ORL J Otorhinolaryngol Relat Spec 2006; 68:273-8.*
6. *Roberson GH, Biller H, Sessions DG, Ogura JH. Presurgical internal maxillary artery embolization in juvenile angiofibroma. Laryngoscope 1972;82:1524-32.*
7. *Saylam G, Yücel OT, Sungur A, Önerci M. Proliferation, angiogenesis and hormonal markers in juvenile nasopharyngeal angiofibroma. Int J Pediatr Otorhinolaryngol 2006;70:227-34.*
8. *Schick B, Kahle G. Radiological findings in angiofibroma. Acta Radiol 2000;41:585-93.*
9. *Chandler JR, Goulding R, Moskowitz L, Quencer RM. Nasopharyngeal angiofibromas; staging and management. Ann Otol Rhinol Laryngol 1984;93:322-9.*

Acta Oncologica Turcica 2009; 42: 41-44

How to Diagnose a Uterine Non-Hodgkin's Lymphoma?: A Case Report

Uterus Non-Hodgkin Lenfomasına Nasıl Tanı Koyalım?: Olgu Sunumu

Tayfun GÜNGÖR[1], Adnan ŞİMŞEK[2], Serap AKBAY[3], Emel Üçgül ÇAVUŞOĞLU[4], Ümit BİLGE[2]

[1] Dr. Zekai Tahir Burak Kadın Sağlığı Eğitim ve Araştırma Hastanesi, Jinekolojik Onkoloji Kliniği, ANKARA
[2] Dr. Zekai Tahir Burak Kadın Sağlığı Eğitim ve Araştırma Hastanesi, Kadın Doğum Kliniği, ANKARA
[3] Dr. Zekai Tahir Burak Kadın Sağlığı Eğitim ve Araştırma Hastanesi, Patoloji Kliniği, ANKARA
[4] Dr. Zekai Tahir Burak Kadın Sağlığı Eğitim ve Araştırma Hastanesi, Medikal Onkoloji Kliniği, ANKARA

SUMMARY

Lymphoma of the female genital tract (FGT) is uncommon. This diagnosis, in such an unusual location, is very difficult to establish. Herein we report a case of FGT lymphoma and describe it's way to diagnosis. A 37 year-old-woman was referred to our institution due to undiagnosed cervical mass. Two consecutive biopsies had been taken from the mass, both of which yielded inflamation. An unusual-looking bulky cervical mass was seen and the upper part of vagina and parametrial tissues were deeply infiltrated. On magnetic resonance imaging a uterine mass measuring 7.0 cm x 8.8 cm x 2.3 cm was protruding into the vagina. A pathologic sized lymph node in the left iliac region was detected. The vaginal wall was thickened, 3.3 cm in diameter. Punch biopsy was reported as regenerative changes. After that a core biopsy was taken from a different area on the mass, from which biopsy was not taken before. Histopathological analysis retrieved a diffuse large cell non-Hodgkin's lymphoma according to REAL classification. Computed tomography (CT) and flourodeoxyglucose-18 positron emission tomography (FDG-PET) was used for staging. According to Ann Arbor staging system, stage was IIeb and after 6 courses of R-CHOP and additional 2 courses of rituximab therapy, patient is on complete remission. In case of pelvic masses with negative biopsy results, core biopsy should be preferred instead of using punch or excisional method. Uterine lymphomas may be easily masked by inflamation or misdiagnosed as inflamation unless it is not suspected. Probably using both CT and FDG-PET is the best for proper staging.

Key Words: *Core biopsy, diagnosis, lymphoma, uterus.*

ÖZET

Kadın genital sistem lenfoması oldukça nadir görülmektedir. Bu sıra dışı yerleşimde lenfoma tanısı koymak da oldukça zordur. Bu çalışmada bir kadın genital sistem lenfomasına nasıl tanı koyduğumuzu sunmaktayız. Otuz yedi yaşındaki bir kadın hasta, merkezimize tanımlanamayan servikal kitle nedeniyle sevk edildi. Ultrasonografide, sıra dışı görünen dev bir servikal kitlenin vajinanın üst kısmını ve parametriyal dokuları infiltre ettiği saptandı. Magnetik rezonans görüntülemede 7.0 cm x 8.8 cm x 2.3 cm boyutlarında uterustan kaynaklanan bir kitlenin vajinadan protruze olduğu saptandı. Kitleden alınan iki biyopsi inflamasyon olarak raporlandı. Sol iliyak bölgede patolojik boyutta bir lenf nodu saptandı. Vajina duvarı kalınlaşmıştı ve 3.3 cm çapa ulaşmıştı. "Punch" biyopsi sonucu rejenaratif değişiklikler olarak geldi. Daha sonra kitlenin daha önce biyopsi alınmamış bir bölgesinden alınan kor biyopsi sonucu REAL sınıflamasına göre difüz büyük hücreli non-Hodgkin lenfoma olarak çıktı. Çekilen florodeoksiglukoz-pozitron emisyon tomografi/bilgisayarlı tomografi (FDG-PET/BT) sonucuna göre Ann-Arbor evre IIeb uterin non-Hodgkin lenfoma olarak evrelenen hasta 6 kür R-CHOP + 2 kür rituksimab tedavisi sonucu tam remisyonda izlenmektedir. Biyopsi sonucu negatif olan pelvik kitlelerde eksizyoner ya da "punch" biyopsi yerine kor biyopsi tercih edilmelidir. Bu olguda ısrarlı biyopsilerle hasta total abdominal histerektomi gibi gereksiz organ kaybına yol açan cerrahilerden kaçınılmıştır. Eğer şüphe edilmezse uterus lenfomaları kolayca inflamasyon tarafından maskelenebilir veya inflamasyon olarak tanımlanabilir. FDG-PET/BT en iyi evreleme yöntemidir.

Anahtar Kelimeler: *Kor biyopsi, tanı, lenfoma, uterus.*

INTRODUCTION

Malignant lymphoma of the female genital tract (FGT) is a very rare disease. The incidence of uterine lymphoma is estimated to be less than 0.5% of all non-Hodgkin's lymphomas (NHL) (1). Review of the literature would suggest that one in 175 female extranodal lymphomas is likely to originate in FGT (2). FGT lymphoma is very difficult to diagnose, it can easily be misdiagnosed as usual type cervical cancer and due to it's systemic nature, it's management and treatment approach is quite different than usual type cervical cancer. Herein we report a complicated case of FGT lymphoma and describe it's long and bothersome diagnostic way.

CASE REPORT

A 37 year-old-woman was referred to our institution due to undiagnosed cervical mass. The outside pap smear cytology was normal. We learnt that two consecutive biopsies had been taken from the mass. The first was an excisional biopsy and yielded acute inflamation and the second was a punch biopsy which was reported as active chronic inflamation. She was complaining about menstrual irregularity, dysuria, pelvic pain, difficulty with urination, fever, nausea and vomiting. Her past medical history was completely uneventful. The initial physical examination revealed a suprapubic mass extending near umblicus level. Since urinary globe was suspected, the bladder was catheterized and 3500 ml urine was drained. An unusual-looking bulky cervical mass was seen and the upper part of vagina and parametrial tissues were deeply infiltrated on bi-manual examination. Sonography revealed a hypoechoic heterogeneous pelvic mass measuring 12 cm in diameter and mild pelvicaliceal dilatation. Laboratory tests indicated mild anemia and seriously impaired kidney functions. Thereby the case was consulted with nephrology department and subsequently she underwent hemodialysis.

On magnetic resonance imaging (MRI) a uterine mass measuring 7.0 cm × 8.8 cm × 2.3 cm was protruding into the vagina. The bladder was anteriorly and the rectum was posteriorly pushed by the mass (Figure 1A,1B). A patologic size lymph node in the left iliac region was detected. There was no evidence of parametrial involvement. The vaginal wall was thickened, 3.3 cm in diameter. Punch biopsy was repeated and the result was of no value, it was reported as regenerative changes. After that a core biopsy was taken from a different area on the mass, from which

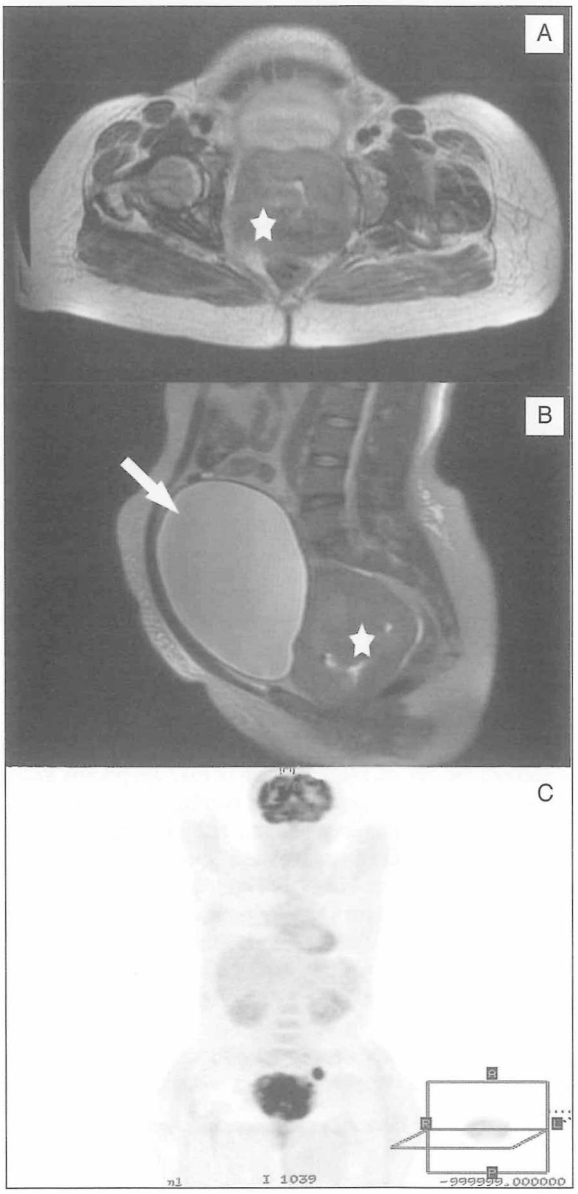

Figure 1. (A) Axial MRI and (B) sagital MRI show the mass (*) and globe of urinary bladder (arrow). (C) Coronal FDG-PET image demonstrating high tracer activity in the midpelvis and left iliac region.

biopsy was not taken before. Histopathological and further immunohistochemical study delineated a diffuse large B-cell NHL (Figure 2). Histologic examination of the biopsy material revealed a diffuse proliferation of atypical lymphoid cells beneath the ectocervical squamous epithelium besides the mixed type inflamatory cells. The lymphoid cells showed mild nuclear enlargement and slight irregularities of the nuclear contour. Atypical lymphoid cells infiltrated the fatty tissue. Immunohistochemical study demonstrated cytoplasmic staining with leukocyte common antigen (LCA), a B-cell phenotype of the lymphoid cells

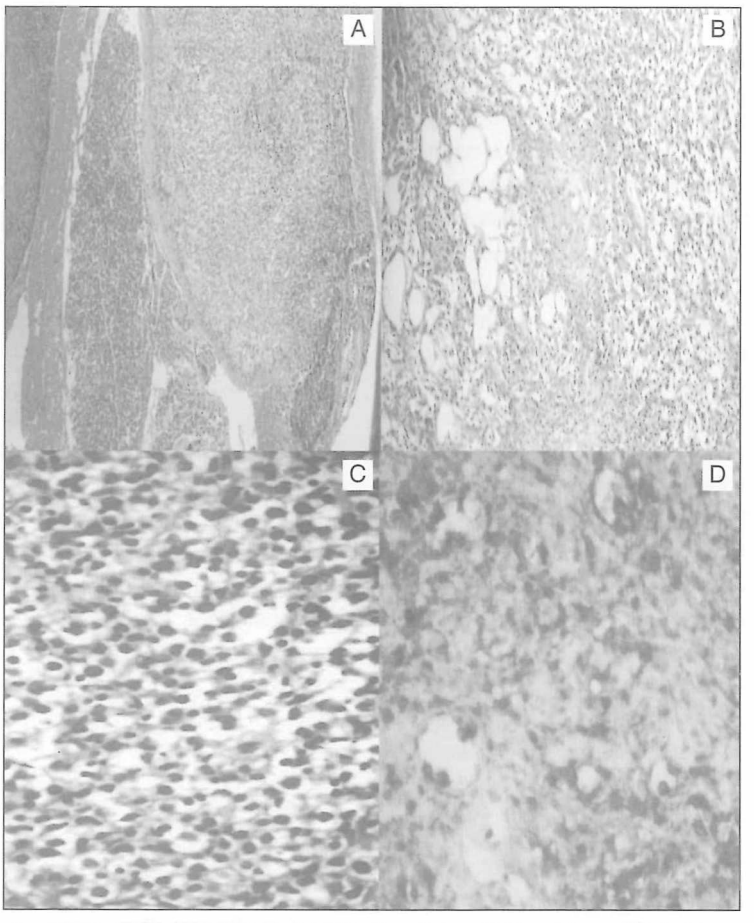

Figure 2. (A) Hematoxylen-Eosin (HE), 40x. Tumoral infiltration beneath the ectocervical squamous epithelium. (B) HE, 100x. Tumor infiltrates the fatty tissue. (C) HE, 400x. Lymphoma cells and intervening normal lymphocytes. (D) 400x. Immunohistochemical study shows cytoplasmic staining with leukocyte common antigen (LCA), the tumor cells were positive for CD 20, bcl-2, bcl-6, Ki-67 and negative for CD3.

are positive for (CD 20), bcl-2, bcl-6, Ki-67 and negative for CD 3.

Contrast-enhanced axial computed tomography (CT) of the neck, thorax, abdomen and pelvis was ordered for proper clinical staging. On CT; a mass of 7.2 cm × 8.7 cm × 3.0 cm size, occupying the region of uterus and containing necrotic hypodens areas, was seen. It was pushing the adjacent organs and it's borders with bladder and rectum were not clear and possibly infiltrating the pelvic floor. There were suspicious nodullary lessions within the lungs and liver. The spleen and kidneys were normal. No pathologic lymphadenopathy, by size criteria, was noted. Due to suspicion of lung and liver involvement. Flourodeoxyglucose-18 positron emission tomography (FDG-PET) images were obtained. Such an involvement was not confirmed by FDG-PET (Figure 1C). Bone marrow biopsy was negative for lymphoma cells. The patient had "B" symptoms. The lactate dehydrogenase level was 381 U/L (normal level, < 480 U/L). The final diagnosis was uterine NHL, diffuse large B cell type, Ann Arbor stage 2B. Serology showed that she was negative for retrovirus as well as hepatitis B and C virus. Surgical treatment was not offered and R-CHOP chemotherapy protocol (rituximab, cyclophosphamide, doxorubicin, vincristine, and prednisolone) was initiated. Patient is currently on remission after 6 courses of R-CHOP and 2 additional courses of rituximab therapy.

DISCUSSION

Lymphoma of FGT has non-spesific symptoms such as abnormal vaginal bleeding, vaginal discharge, dyspareunia, or pelvic pain. Even "B" symptoms are usually not encountered (3). Because of these common symptoms, it may mimic other entities, such as cervical or endometrial carcinoma, uterine fibroids, adenomyosis, endometriosis and etc. That's why differential diagnosis is critically important and

histopathological examination is necessary to reach the definitive diagnosis because non of the imaging modalities is reliable by this means. Unfortunately due to the fact that most lymphomas are subepithelial unless there is ulceration; the cervical smear is mostly negative and it's very hard to obtain adequate tissue sample by conventional biopsy techniques such as punch and excisional biopsy (4). Such an experience was also reported by Van Renterghem et al. (1). In the present case; the cervical smear was normal and the first three biopsies revealed no malignancy. The first two biopsies were performed at outside and the third biopsy was performed by us. After yielding the regenerative changes result on the third biopsy, we understood that we had taken it from the previous biopsy areas. So we decided to take the next biopsy from a different area from which any biopsies were not taken before and a core biopsy was necessary to penetrate the thickened vaginal wall, which was seen on the MRI. Thereby we diagnosed the nature of mass. That's way we recommend that in case of pelvic masses with negative biopsy results, core biopsy should be preferred instead of using punch or excisional method again. In our opinion this inference is the main learning of the present case.

As known lymphoma is the malignant transformation of lymphocytes. These cells are the predominant elements of inflamation, principally in chronic conditions. In the cervix inflamatory processes are very common especially due to infections and foreign bodies like intrauterine device, condoms, lubricants and etc. Hence in such localizations, atypical lenfoid proliferations like lymphoma may be easily masked by inflamation or misdiagnosed as inflamation unless it is not suspected. For sure, this probability is not strong but in case of pelvic masses, biopsies of which repetitively reported as inflamation; then attention must be orientated to the morphology of lymphocytes to seek for atypical features and when such features are encountered then immunohistochemical markers should be used. From this point of view, we concluded that in such unusual locations like FGT lymphoma diagnosis needs strong suspicion.

CT is commonly used for the staging of NHL (5). CT enables accurate measurement of both tumour size and extent, and provides information that can be used to plan an appropriate therapeutic regimen as well as follow response to treatment. Somehow in the present case, CT did not show the left iliac lymphadenopathy which was detected by MRI and verified to be malignant tissue by FDG-PET. Actually in this case FDG-PET was ordered to investigate liver and lung involvement, it helped us to see that mentioned lymphadenopathy was involved by the disease. So we don't know which one of the two areas, the uterus or the left iliac lymph node, is the primary source and if we only relied on CT then our staging would be Ann Arbor Stage 1B which was more advanced in fact. This result let us to think the superiority of FDG-PET over the CT, in fact Delbeke has postulated that these two modalities have comparable sensitivities (6). We believe that probably using these two modalities together is the best for proper staging.

REFERENCES

1. *Van Renterghem N, De Paepe P, Van den Broecke R, Bourgain C, Serreyn R. Primary lymphoma of the cervix uteri: A diagnostic challenge. Report of two cases and review of the literature. Eur J Gynaecol Oncol 2005;26:36-8.*
2. *Grace A, O'Connell N, Byrne P, et al. Malignant lymphoma of the cervix: An unusual presentation and a rare disease. Eur J Gynecol Oncol 1999;20:26-8.*
3. *Al Talib R, Sworn M, Ramsey A, et al. Primary cervical lymphoma: The role of cervical cytology. Cytopathology 1996;7: 173-7.*
4. *King J, Elkhalifa M, Michael C. Malignant lymphoma identified on cervical cytologic smear with immunophenotypic analysis. Acta Cytol 1997;41:1228-30.*
5. *Fishman EK, Kuhlman JE, Jones RJ. CT of lymphoma: Spectrum of disease. Radiographics 1991;11:647-69.*
6. *Delbeke K. Oncological applications of FDG PET imaging: Brain tumors, colorectal cancer, lymphoma and melanoma. J Nucl Med 1999;40:591-603.*

Acta Oncologica Turcica 2009; 42: 1-7

Anaplastic Thyroid Carcinoma: Clinical Features, Prognostic Factors and Treatment Outcome

Anaplastik Tiroid Kanseri: Klinik Özellikler, Prognostik Faktörler ve Tedavi Sonuçları

Niyazi KARAMAN[1], Kerim Bora YILMAZ[1], Cihangir ÖZASLAN[1], Mehmet ALTINOK[1]

[1] SB Dr. Abdurrahman Yurtarslan Ankara Onkoloji Eğitim ve Araştırma Hastanesi, 4. Genel Cerrahi Kliniği, ANKARA

SUMMARY

The objective of this study is to analyse the clinical features, prognostic factors and treatment outcomes of the patients with the diagnosis of anaplastic thyroid carcinoma treated at Ankara Oncology Teaching and Research Hospital between 2001 and 2005. The records of 29 patients with the diagnosis of anaplastic thyroid carcinoma reviewed retrospectively. The association between survival and age, tumor size, pattern of development, and type of the resection was analyzed. The median survival of the patients with 5-8 cm tumors and with tumors larger than 8 cm was 2.8 and 4.5 months respectively. The difference was not statistically significant (p= 0.18). The median survival of the patients under and over 60 years of age was 3.5 and 3.8 months respectively. The difference was not statistically significant (p= 0.65). While the median survival of the patients with transformation from well differentiated thyroid carcinoma was 3.7 months, it was 3.6 months for the patients without any type of well differentiated thyroid carcinoma. The difference was not statistically significant (p= 0.95). The overall survival of the patients with R0, R1 and R2 resections were 3.3, 1 and 3.1 months respectively. The statistical difference was not significant (p= 0.318). Anaplastic thyroid carcinoma still carries a dismal prognosis and there is a strong need for innovative treatments.

Key Words: *Anaplastic thyroid carcinoma, prognostic factors, treatment outcome.*

ÖZET

Bu çalışmada 2001-2005 yılları arasında tedavi edilen 29 tiroid anaplastik karsinom tanılı hastanın klinik özellikleri, prognostik faktörleri ve tedavi sonuçları retrospektif olarak incelenmiştir. Sağkalım ile ilişkisi bakımından; yaş, tümör boyutu, gelişim özellikleri ve rezeksiyon tipleri analiz edilmiştir. Tümör boyutu 5-8 cm olan hastaların sağkalımı 2.8 ay iken, tümörü 8 cm den büyük olan hastaların sağkalımı 4.5 ay olarak bulunmuştur. Aradaki fark istatistiksel olarak anlamlı bulunmamıştır (p= 0.18). Altmış yaş altı ve üstü hastaların ortalama sağkalımları sırasıyla 3.5 ve 3.8 ay olarak bulunmuştur. Aradaki fark istatistiksel olarak anlamlı bulunmamıştır (p= 0.65). İyi diferansiye tiroid karsinomu zemininde gelişen ve tiroid karsinomu hikayesi olmayan hastaların ortalama sağkalımları sırasıyla 3.7 ay ve 3.6 ay olarak bulunmuştur. Aradaki fark istatistiksel olarak anlamlı bulunmamıştır (p= 0.95). R0, R1 ve R2 rezeksiyon uygulanan hastaların ortalama sağkalımları sırasıyla 3.3, 1 ve 3.1 ay olarak bulunmuştur. Aradaki fark istatistiksel olarak anlamlı bulunmamıştır (p= 0.31). Anaplastik tiroid kanserinde lokal kontrol oranlarını artırmaya ve uzak metastaz oranlarını azaltmaya yönelik yeni teknolojilere ve ilaçlara olan ihtiyaç halen devam etmektedir.

Anahtar Kelimeler: *Anaplastik tiroid kanseri, prognostik faktörler, tedavi sonuçları.*

INTRODUCTION

Anaplastic thyroid carcinoma (ATC) is a rare but one of the most aggressive and lethal human malignancies. ATC accounts for less than 2% of all thyroid cancers, nonetheless 14-39% of deaths related with thyroid malignancy occurs due to ATC (1,2). Median survival time is 3-9 months from time of diagnosis. Cervical lymph node metastasis (40-84%) is common, and more than 50% of the patients have metastatic disease at presentation and another 25% develop metastasis at some stage of disease. The most frequent sites of metastasis are lung (80%), bone (6%-15%), brain (5%-13%), adrenal glands (33%), and intraabdominal nodes (17%) (3-6). According to "The American Joint Committee on Cancer (AJCC)" ATC is regarded as stage 4, without taking into consideration the tumor size and the presence of lymph node or distant metastasis (7). Because of systemic nature of the disease at presentation, combination chemotheraphy is frequently used during the last few decades. Although ATC is radiation resistant, Radiotheraphy (RT) is given to relieve the local symptoms.

The peak incidence of ATC is in the 6th to 7th decade of life (3,4,6,8). There is a preponderance of the disease in women by a ratio of 3.1/1 and 1.2/1 (3,4,8).

ATC presents with rapidly enlarging bulky thyroid mass that is firm and frequently invades adjacent structures. The symptoms of mechanical compression like dysphagia, dysphonia, vocal cord paralysis and local tenderness are the other clinical symptoms (3,4,6,9). Thyroid function tests are usually normal and scintiscan shows a classical cold areas at the site of tumor.

PATIENTS and METHODS

The records of 29 patients with the diagnosis of ATC treated in Ankara Oncology Teaching and Research Hospital between 2001 and 2005 reviewed retrospectively.

The age, gender, tumor size, signs and symptoms, thyroid disease history, previous treatments, the type of the surgery and resection, adjacent organ involvement, and survival were the parameters analyzed. The reports of thyroid scintigraphy, computed tomography of the neck and thorax, ultrasonography of the neck, thyroid function tests were also used for analysis.

The patients were put into 2 groups with respect to their tumor size. The patients with 5 to 8 cm tumors constituted group 1 (n= 9) and the ones with greater than 8 cm tumors constituted group 2 (n= 20).

The patients were also put into 2 groups with respect to their ages. The patients aged under 60 years constituted group 1 (n= 14) and the ones over 60 years constituted group 2 (n= 15).

Another parameter for grouping was the pattern of development. Four patients with ATCs transformed from well differentiated thyroid carcinoma (WDTC) and 10 from benign thyroid disease with papillary transformation constituted group 1 (n= 14) and de novo developed ones (9 patients with known benign thyroid disease and 6 patients without any thyroid disease history) constituted group 2 (n= 15).

The patients were put in 4 groups with respect to the type of resection. Seven patients not amenable to surgery or operated with biopsy only, 9 patients operated with R0 (complete) resection, 1 patient with R1 (microscobic residuel disease) resection and 12 patients with R2 (macroscopic residuel disease) resection constituted groups 1, 2, 3, and 4 respectively.

Another parameter for grouping was the type of treatment. The patients without any surgical intervention other than biopsy and debulking constituted palliative treatment group (n= 7) and the ones operated with curative intent constituted the curative treatment group (n= 22).

Statistical analysis was performed using SPSS software (Statistical Software, Chicago, USA). Univariate analysis of continuous variables was performed using a t-test, and categorical values were determined using the Chi-square test. Equality of means and variances were analyzed with Shapiro and Levene's tests. Significance was determined for $p \leq 05$.

RESULTS

The clinical features of the patients are summerized in Table 1. Twenty-three (79.3%) of the patients were female and 6 (20.6%) were male. The most frequent symptoms were rapidly enlarging neck mass (100%), dyspnea (55%), hoarseness (48%), neck pain (45%) and dysphagia (24%). Fourteen patients presented with vocal cord paralysis and 13 patients with skin involvement. Twenty-three patients presented with bilateral involvement of thyroid glands. Fine

Table 1. Clinical features of the study population.

No	Age	Gender	Thyroid disease history	Previous treatments	Tumor size	Surgery type	Resection type	Adjacent organ involvement	Death	Survial (months)
1	78	F	Papillary carcinoma (transformed)	BST, RAI	> 8 cm	Biopsy only	No	T, O, S, V, M	Local problems	2
2	53	M	No	No	5-8 cm	TT + ND + AOR	R0	M	Lung metastasis	1
3	42	F	Goiter	BST	> 8 cm	TT	R2	T, M	Unknown	5
4	54	F	Goiter	No	> 8 cm	TT + ND + AOR	R0	T, M, V	Local problems	7
5	59	F	Medullary carcinoma (transformed)	TT + ND	> 8 cm	CT + ND	R0	T, M	Local problems	9
6	54	M	No	No	> 8 cm	Biopsy only	No	T, O, M, V, S	Local problems	1
7	64	F	Goiter (transformed)	No	5-8 cm	TT + ND + AOR	R2	T, O	Local problems	1
8	68	F	Papillary carcinoma (transformed)	BST	> 8 cm	Biopsy only	No	T	Lung metastasis	3
9	43	F	Goiter (transformed)	No	5-8 cm	TT	R1	T	Lung metastasis	1
10	64	F	Goiter	RAI	> 8 cm	TT + ND + AOR	R0	T, O	Suicide	5
11	71	F	Papillary carcinoma (transformed)	TT + ND	> 8 cm	TL + ND + AOR	R0	T, O, L, M	Osefagus fistule	3
12	58	F	No	No	> 8 cm	TT + ND	R2	T, S	Operation complication	1
13	63	F	Goiter (transformed)	BST	> 8 cm	TT + TL + ND	R0	T, L, S	Local problems	4
14	65	F	Goiter (transformed)	BST	5-8 cm	Biopsy only	No	T, L, M, S	Local problems	4
15	54	F	Goiter (transformed)	BST	> 8 cm	Debulking	R2	T, L, M, S	Lung metastasis	4
16	72	F	Goiter (transformed)	No	> 8 cm	BST	R2	T, O, L, M, S	Local problems	6
17	53	F	Goiter	No	> 8 cm	No	No	T, O, L, M, S	Local problems	4
18	71	M	Goiter (transformed)	No	5-8 cm	TT + ND + AOR	R0	T, O, L, M, S	Local problems	2
19	48	F	Goiter	No	> 8 cm	TT + debulking	R2	T, O, L, M, S	Lung metastasis	6
20	14	F	Goiter (transformed)	No	> 8 cm	TT + ND + AOR	R0	-	Local problems	5
21	61	F	Goiter	No	5-8 cm	TT + debulking	R2	T	Lung, liver metastasis	2
22	54	M	Goiter (transformed)	No	> 8 cm	Debulking	R2	T, M, S	Local problems	6
23	44	M	No	No	> 8 cm	TT + TL + ND + AOR	R0	T, O, L, M, S	Local problems	4
24	75	F	Goiter (transformed)	No	> 8 cm	No	No	T, O, L, M, S	Local problems, lung metastasis	2
25	63	M	No	No	5-8 cm	TT + ND	R2	L, M	Local problems	6
26	61	F	Goiter	No	5-8 cm	Biopsy + debulking	R2	T, O, L, M	Local problems	6
27	59	F	Goiter	No	5-8 cm	No	No	T, L, M	Local problems	3
28	66	F	No	No	> 8 cm	Debulking	R2	T, M	Local problems	1
29	30	F	Goiter	No	> 8 cm	TT	R2	T, M	Lung metastasis	3

M: Male, F: Female, BST: Bilateral subtotal thyroidectomy, TT: Total thyroidectomy, ND: Neck dissection, RAI: Radioactive Iodine treatment, AOR: Adjacent organ resection, TL: Total laryngectomy, R0: Complete resection, R1: Resection with microscopic residuel disease, R2: Resection with macroscopic residuel disease, T: Trachea, O: Osefagus, L: Larynx, M: Muscle, V: Vessel, S: Skin, N: Normal, I: Increased.

needle aspiration biopsy (FNAB) was used as a diagnostic tool for 18 patients.

Thyroid function tests of 22 (76%) patients were within normal range, 2 (7%) patients were presented with hyperthyroidism and 5 (17%) patients with hypothroidism. Nine patients had hypoactive nodules and 3 patients had hyperactive nodules at thyroid scintigraphy.

Distant metastases at the time of diagnosis was present for 8 patients (7 patients with lung and 1 patient with lung and liver metastasis). Two additional lung metastasis developed during the follow-up of the patients.

Five (17%) patients were given preoperative doxorubicin containing chemotheraphy regimens and objective response was documented for only 2 patients. However, R0 resection was only possible for 1 patient in this group. Adjuvant RT and chemotheraphy were given to 14 and 16 patients respectively.

The tumor size of all patients was greater than 5 cm. While the median survival of the patients with 5 to 8 cm tumors was 2.8 months, it was 4.5 months for the patients with tumors larger than 8 cm. At statistical analysis, the difference was not significant (p= 0.18).

The median age of the patients at presentation was 58.8 years (range 14-78). While the median survival of the patients under 60 years of age was 3.5 months, it was 3.8 months for the patients over 60 years of age. At statistical analysis, the difference was not significant (p= 0.65).

While the median survival of the patients with disease transformed from WDTC was 3.7 months, it was 3.6 months for the patients with de novo ATC. At statistical analysis, the difference between the pattern of development and survival was not significant (p= 0.95).

The median survival of the patients with R0, R1 and R2 resections were 3.3, 1 and 3.1 months respectively. The statistical difference between different resection groups was not significant (p= 0.318).

Nine patients were operated with total thyroidectomy with neck dissection and adjacent organ resection, 3 patients with total thyroidectomy with neck dissection, 3 patients with total thyroidectomy and 1 patient with subtotal thyroidectomy. Biopsy was the only possible surgical intervention for 4 patients and 3 patients were not amenable to surgery. The mean survival for these patients was 2.7 months (1-4 months). Debulking surgery was used for 6 patients (Table 1).

Tracheostomy was needed for 15 patients during the course of disease. Post-operative complications were observed for 21 patients and most frequent ones were the surgical site infection (11 patients), dyspnea (4 patients) and hypocalcemia (3 patients).

While the median survival of 7 patients operated with palliative intent was 3.1 months, it was 3.8 months for the 22 patients operated with curative intent. At statistical analysis, the difference was not significant (p= 0.44).

The cumulative survival curve of the study population with Kaplan-Meier analysis is shown in Figure 1 (mean survival: 3.76 months). Eleven patients died during their stay at hospital. The cause of death was local problems for 17 patients, problems related with metastatic disease for 7 patients and other problems for 5 patients.

Pre-operative and post-operative carcinoembriyonic antigen (CEA) and CA19-9 levels were measured for 11 patients and the results were within normal range other than 1 patient with liver metastasis.

DISCUSSION

Age, sex, tumor size, resectability, and extent of the disease have been shown to affect the prognosis of the disease (6). Female sex and tumor size less than 6 cm and complete resection have been shown to be associated with better prognosis (5). In another study, age and extent of the disease were the most important prognostic factors (10). The evidence of metastatic disease at presentation is also associated with worse prognosis (8 months vs. 3 months) (4). In a series by Sugitani et al. the most important risk factors were the presence of acute symptoms, tumor size more than 5 cm, distant metastasis, and leukocytosis more than 10.000 (11). The favorable prognostic factors are younger age, female sex, smaller lesions, small foci of ATC, and no evidence of metastasis at distant sites (4,8). There seems to be no significant survival advantage in the transformed group over the de novo group (4). In a Japanese study, a prognostic index (PI) based on the presence of acute symptoms, large tumors (> 5 cm), distant metastasis, and leucocytosis was devised and no patients with PI index greater than 3 survived longer than 6 months (11). In this series, the association between survival and tumor size, age, pattern of development

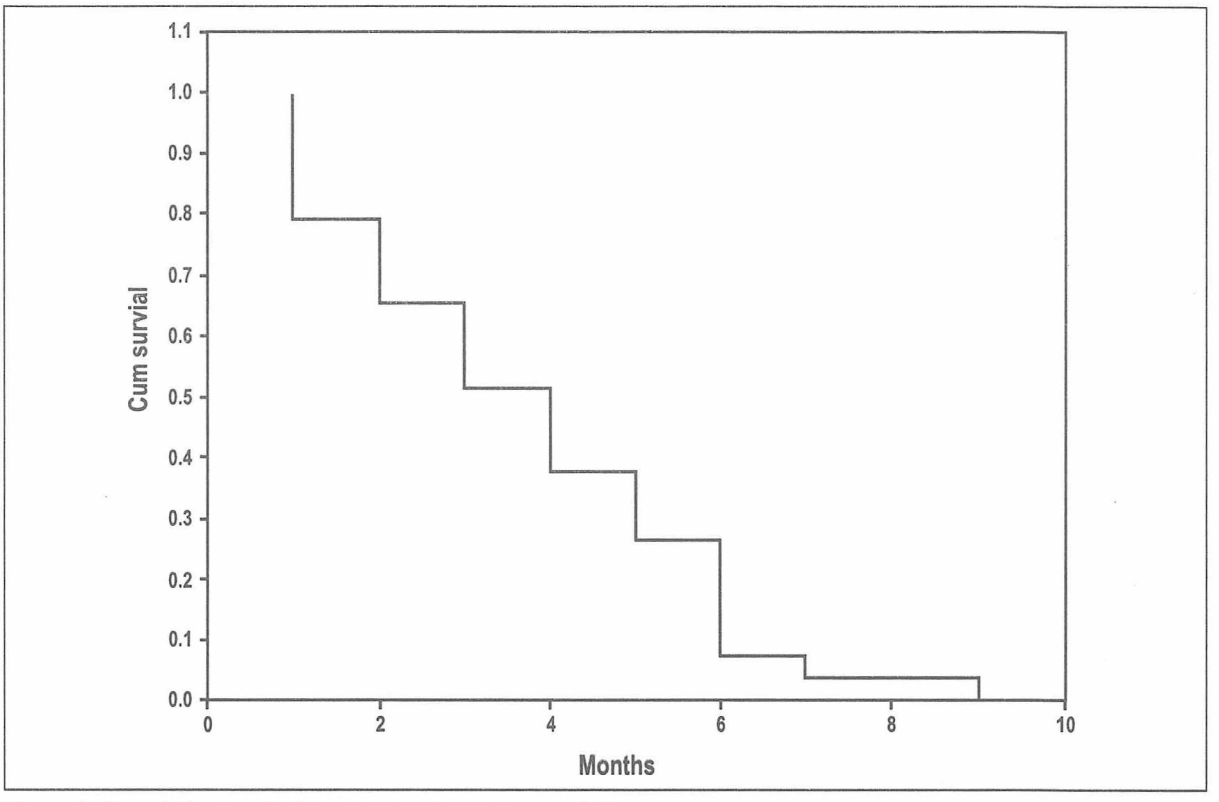

Figure 1. Cumulative survival analysis of the study population.

and resection type could not be demonstrated. This might be related to the small number of the study population.

FNAB was used as a diagnostic tool for 18 patients in this series. The diagnosis of ATC is usually made on clinical findings and FNAB. FNAB is shown to be accurate in 90% of the cases (12,13). In case of inability to obtain a diagnosis, open biopsy may be used. Insicional biopsy is associated with poor healing, delay of treatment and acceleration of tumor growth (12). The most frequent symptoms were rapidly enlarging neck mass (100%), dyspnea (55%), hoarseness (48%), neck pain (45%) and dysphagia (24%). Rapidly enlarging mass that is firm and fixed to surrounding structures in an elderly patient should raise the suspicion of ATC. Fourteen patients presented with vocal cord paralysis and 13 patients with skin involvement in this series. The mass is usually larger than 5 cm and is associated with pressure symptoms.

Surgical ablation is the standart form of treatment for ATC, but it is usually not feasable. It is documented that thyroidectomy, when feasable, should be performed (14). The role of the surgery depends on the extent of the disease at presentation. The surgery alone does not alter the course of the disease. Complete resection of the all gross disease without sacrificing vital structures can result with prolonged survival. However, it should be noted that less extensive disease undergoes more complete resections. Potentially curative resections did have a bearing on survival only if followed by post-operative RT and chemotheraphy (15). It should be remembered that only the surgery followed by chemoradiation prevents death from asphyxiation and may not have any effect on distant disease. In this series, 7 patients were not amenable to surgery or just operated with biopsy only, 9 patients operated with R0 resection, 1 patient with R1 resection and 12 patients with R2 resection. We believe in that complete surgical resections should be tried whenever possible in selected patients. The resection of vital structures should be attemped only if all gross cervical and mediastinal disease can be resected. Tracheostomy was needed for 15 patients during the course of disease. Tracheostomies are performed only in patients with impending airway obstruction that can not undergo local resection. Prophylactic tracheostomies are usually associated with lower survival (2 months). The number of patients requiring tracheostomy has declined dramatically over the last 40 years with proper application of RT.

Most patients with ATC die from uncontrolled local symptoms. Eleven patients in this series died during their stay at hospital. The cause of death was local problems for 17 patients, problems related with metastatic disease for 7 patients and other problems for 5 patients. Even in patients with metastatic disease, local control of the disease can improve short-term survival rates. RT can play an adjunctive role to surgery in local control of the disease. The timing, the dose and the pattern of delivery of the RT are the contravertial issues. Several studies show that pre-operative RT may help to increase the resectability rate (16). RT is now increasingly applied before surgery with the hope of increasing resectability rates. No patients were given pre-operative RT in this series. Current protocols use doses between 30 to 60 Gy. Hyperfractionated and accelerated local RT combined with doxorubicin as a radiosensitizer improves survival in the management of select patients with ATC (16,17). Yet, the efficacy of RT must be balanced with its toxicity. Although RT does not alter the course of disease in most cases, in combination with surgery and chemotheraphy, it can prolong short-term survival in a select subset of patients.

Five (17%) patients were given pre-operative doxorubicin containing chemotheraphy regimens and objective response was documented for only 2 patients. However, R0 resection was only possible for 1 patient in this group. Because of the systemic nature of the disease, the importance of chemotheraphy can not be underestimated. Neither monotheraphy with doxorubicin nor combinations (cisplatin, bleomycin, melphalan, methotrexate etc.) and new agents such as paclitaxel has shown any promise (8,18,19). It has been shown that anaplastic cell lines express less mdr1 mRNA and P glycoprotein and more multidrug resistance-associated protein that expells chemotheraphy agents out of cells (20). Neverthless it was suggested that combination treatment is superior to single-agent theraphy (21).

Chemotheraphy combined with RT can increase the radiosensitivity of ATC and enhance surgical resectability (22). RT in the post-operative period is also associated with increased survival. In this series, adjuvant RT and chemotheraphy were given to 14 and 16 patients respectively. However, today post-operative external RT no longer has been used. Radioiodine and external thyroid hormone supplementation appeared to have no inhibiting influence on ATC. Regardless of the disagreement about the sequence of treatment, multimodality treatment holds the best hope for future treatment strategies.

In conclusion, the management of ATC has evolved over the decades with no improvement in outcome. Curative resections without sacrificing major structures and causing excessive morbidity should be tried whenever possible. Even the patients with small foci of ATC should undergo complete curative resection with lymph node dissection. RT can be administered pre-operatively, both pre and post-operatively, with higher, hyperfractioned and accelerated doses. Polychemotheraphy protocols even with newer agents like paclitaxel remain the weak link in the management of ATC. ATC still carries a dismal prognosis and there is a strong need for innovative treatment strategies.

REFERENCES

1. *Hundahl SA, Fleming ID, Fremgen AM, Menck HR. A National Cancer Data Base Report on 53856 cases of thyroid carcinoma treated in the US,1985-1995. Cancer 1998;83:2438-48.*
2. *Kitamura Y, Shimizu K, Nagahama M, et al. Immediate causes of death in thyroid carcinoma: Clinicopathological analysis of 161 fatal cases. J Clin Endocrinol Metab 1999;84: 4043-9.*
3. *Are C, Shaha AR. Anaplastic thyroid carcinoma: Biology, pathogenesis, prognostic factors and treatment approaches. Ann Surg Oncol 2006;13:453-64.*
4. *Venkatesh YS, Ordonez NG, Schultz PN, Hickey RC, Goepfert H, Samaan NA. Anaplastic carcinoma of the thyroid. A clinico-pathologic study of 121 cases. Cancer 1990;66: 321-30.*
5. *Tann RK, Finlay RK, Driscoll D, Bakamjian V, Hicks WL Jr, Shedd DP. Anaplastic carcinoma of the thyroid: A 24-year experience. Head Neck 1995;17:41-7; Discussion 47-8.*
6. *McIvor B, Hay ID, Giuffrida DF, et al. Anaplastic thyroid carcinoma: A 50-year experience at a single institution. Surgery 2001;130:1028-34.*
7. *Grene FL, Page DL, Fleming ID, et al. Thyroid, AJCC cancer staging manual. 6th ed. New York: Springer-Verlag, 2002:77.*
8. *Demeter JG, De Jong SA, Lawrence AM, Paloyan E. Anaplastic thyroid carcinoma: Risk factors and outcome. Surgery 1991;110:956-61; Discussion 961-3.*
9. *Simpsons WJ. Anaplastic thyroid carcinoma: A new approach. Can J Surg 1980;23:25-7.*
10. *Giuffrida D, Gharib H. Anaplastic thyroid carcinoma: Current diagnosis and treatment. Ann Oncol 2000;11:1083-9.*
11. *Sugitani I, Nobukatsu K, Fujimoto Y, Yanagisava A. Prognostic factors and therapeutic strategy for anaplastic carcinoma of the thyroid. World J Surg 2001;25:617-22.*
12. *Tallroth E, Wallin G, Lundell G, Lowhagen T, Einhorn J. Multimodality treatment in anaplastic giant cell carcinoma. Cancer 1987;60:1428-31.*

13. Us-Krasovec M, Golouh R, Auersperg M, Besic N, Ruparcic-Oblak L. Anaplastic thyroid carcinoma in fine needle aspirates. Acta Cytol 1996;40:953-8.

14. Sugino K, Ito K, Mimura T, et al. The important role of operations in the management of anaplastic thyroid carcinoma. Surgery 2002;131:245-8.

15. Heigh PI, Ituarte PH, Wu HS, et al. Completely resected anaplastic thyroid carcinoma combined with adjuvant chemotheraphy and irradiation is associated with prolonged survival. Cancer 2001;91:2235-42.

16. Tenwall J, Lundell G, Wahlberg P, et al. Anaplastic thyroid carcinoma: Three protocols combining doxorubicin, hyperfractionated radiotheraphy and surgery. Br J Cancer 2002; 86:1848-53.

17. Kim JH, Leiper RD. Treatment of locally advanced thyroid carcinoma with combination doxorubicin and radiation theraphy. Cancer 1987;60:2372-5.

18. Asakawa H, Koboyashi T, Komoike Y, et al. Chemosensitivity of anaplastic thyroid carcinoma and poorly differentiated thyroid carcinoma. Anticancer Res 1997;17:2757-62.

19. Ain KB, Egorin MJ, DeSimono PA. Treatment of anaplastic thyroid carcinoma with paclitaxel: Phase 2 trial using 96 hour infusion. Thyroid 2000;10:587-94.

20. Satake S, Sugawara I, Watanabe M, Takami H. Lack of point mutation of human DNA topoisomerase II in multidrug-resistant anaplastic thyroid carcinoma cell lines. Cancer 1997;116:33-9.

21. Shimaoka K, Schoenfeld D, DeWys WD, Creech RH, DeConti R. A randomized trial of doxorubicin versus doxorubicin plus cisplatin in patients with advanced thyroid carcinoma. Cancer 1985;56:2155-60.

22. Besic N, Auersperg M, Us-Krasovec M, Golouh R, Frkovic-Grazio S, Vodnik A. Effect of primary treatment on survival in anaplastic thyroid carcinoma. Eur J Surg 2001;27:260-4.

Acta Oncologica Turcica 2009; 42: 8-12

The TGFβR-1 Expressions in Different Steps of Liver Injury and Hepatocellular Carcinoma*

Karaciğer Hasarının Farklı Basamaklarında ve Hepatoselüler Karsinomda TGFβR-1 Ekspresyonları

Pelin BAĞCI[1], Gülşen ÖZBAY[2]

[1] Rize Eğitim ve Araştırma Hastanesi, Patoloji Bölümü, RİZE
[2] İstanbul Üniversitesi Cerrahpaşa Tıp Fakültesi, Patoloji Bölümü, İSTANBUL

* This research was supported by Istanbul University research fund (project no: T-707/30062005).

SUMMARY

Hepatic stellate cell (HSC) is the key fibrogenic cell type in liver. Transforming growth factor-β (TGFβ), using mostly transforming growth factor-β receptor-1 (TGFβR-1), generated by the activated HSC is the most significant fibrogenic molecule of cirrhosis. We planned this study to observe the expressions of TGFβR-1 in different steps of liver injury. We immunostained 65 viral hepatitis, 58 cirrhosis and 21 hepatocellular carcinoma (HCC) cases with TGFβR-1 antibody and scored the intensity and the distribution of the stainings. Biostatistical analysis were done to see, if there are any meaningful results between age, sex, etiology, hepatic activity index, fibrosis scores; tumor diameter, vascular invasion, multifocality, presence of cirrhosis and receptor expressions. In the hepatitis group the intensity of TGFβR-1 staining was positively correlated with the increasing fibrosis score ($p< 0.05$). In the cases which cirrhosis was inactive, there were no TGFβR-1 expressions. The only positive result in HCC group was the inverse correlation between tumor diameter and TGFβR-1 expression. TGFβR-1 is an important mediator in liver wound healing. But its' effect is important in the early stages of hepatocarcinogenesis. In complete cirrhosis or HCCs greater than 3 cm, anti-TGFβR strategies will not be useful alone.

Key Words: *Cirrhosis, hepatocellular carcinoma, TGFβ, TGFβR-1.*

ÖZET

Hepatik yıldızsı hücre (HYH) karaciğerde fibrozisten sorumlu temel hücredir. Transforme edici büyüme faktörü-β (TGFβ) ise, aktive HYH'lerden salınan ve çoğunlukla transforme edici büyüme faktörü-β reseptörü-1 (TGFβR-1) üzerinden etkilerini gösteren, siroz gelişiminde fibrozisten sorumlu olan temel moleküldür. Bu çalışma, karaciğer hasarının farklı aşamalarında ve hepatoselüler karsinom (HSK)'da TGFβR-1 ekspresyonlarını değerlendirmek, ve de tedaviye yönelik çıkarımlar yapmak üzere planlanmıştır. Altmış beş viral hepatit, 58 siroz ve 21 HSK olgusu TGFβR-1 primer antikoru ile immünhistokimyasal olarak boyandı. Boyanma yaygınlığı ve yoğunluğu skorlandı. Rutin boyalardaki histolojik aktiviteler ve fibrozis skorları ile immünhistokimyasal boyanma paternleri ve boyanan hücreler karşılaştırıldı. Ardından yaş, cinsiyet, etyoloji, histolojik aktivite indeksleri, fibrozis skorları; tümör çapı, vasküler invazyon, multifokalite ve siroz varlığı ile TGFβR-1 boyanmasındaki yaygınlık ve yoğunluklar arasındaki ilişkileri saptamak üzere biyoistatistiksel çalışmalar uygulandı. Hepatit grubunda TGFβR-1 boyanmasındaki yoğunluk ile fibrozis skorundaki artışın korelasyon gösterdiği saptandı ($p< 0.05$). İnaktif sirozun izlendiği vakalarda TGFβR-1 boyanması görülmedi. HSK grubunda saptanan en önemli bulgu ise; tümör çapı ile TGFβR-1 boyanmaları arasındaki ters korelasyon oldu. TGFβ ve reseptörü olan TGFβR-1 karaciğerdeki yara iyileşmesi sürecinde görevli olan en önemli moleküllerdendir. Ancak etkileri hepatokarsinogenezin erken dönemlerinde belirgindir. Komplet siroz ve 3 cm ve daha büyük çaplardaki HSK'larda anti-TGFβR stratejilerinin monoterapi şeklinde kullanılması faydalı olmayacaktır.

Anahtar Kelimeler: *Siroz, hepatoselüler karsinoma, TGFβ, TGFβR-1.*

INTRODUCTION

Liver fibrosis is the common response to hepatotoxicity and its most unfavorable result is hepatocellular carcinoma. Hepatocellular carcinoma (HCC) constitutes approximately 5.4% of cancers and in some populations is the most common cancer (1). More than 85% of cases of HCC occur in countries with high rates of chronic hepatitis B virus (HBV) infection. The other most prominent factors associated with HCC include chronic hepatitis C virus (HCV) infection, chronic alcohol consumption, aflatoxin-B1 contaminated food and virtually all cirrhosis-inducing conditions. The lethality of HCC stems in part from its resistance to existing anticancer agents, a lack of biomarkers that can detect surgically resectable incipient disease, and underlying liver disease that limits the use of chemotherapeutic drugs (2).

Hepatocyte apoptosis, which is the first cellular response to many toxic events, and accompanies viral hepatitis, correlates with disease severity and hepatic fibrosis. In particular, hepatic stellate cells (HSC), the key fibrogenic cell type in liver, contribute to apoptosis and inflammation. Phagocytosis of apoptotic bodies by quiescent HSC facilitates the phenotypic transformation to myofibroblasts. Transforming growth factor-β (TGFβ) is generated when cells phagocytose apoptotic bodies, especially by HSC. Although TGFβ is a potential inhibitor of T-cell function, it is also a strong fibrogenic signal in liver (3). Liver fibrosis represents the common response of the liver to toxic, infectious, or metabolic agents and is characterized by excessive accumulation of extracellular matrix (4). Increased collagen deposition leads to reduced oxygen levels in the surrounding tissue and consequently upregulates TGFβ (5). Among the cytokines involved in wound healing, such as hepatitis, TGFβ is particularly prominent (6).

TGFβ is synthesized as a prohormone. Once activated, TGFβ signals through a complex of 2 related but structurally and functionally distinct serine-threonine kinase receptors, called type 1 and 2. Binding of the homodimeric TGFβ to transforming growth factor-β receptor-2 (TGFβR-2) enables the formation and stabilization of type 1/type 2 receptor complexes, most likely heterotetramers. The TGFβR-2 kinase then phosphorylates TGFβR-1. This is the critical event in TGFβ signaling and serve as the initiation point for downstream events (7).

Many different strategies of molecular therapy have focused on the inhibition of TGFβ effects by blocking its synthesis, using TGFβ binding proteins, soluble receptors, or targeting its downstream signal transduction pathways. Although these progresses in treatment of liver injury and fibrogenesis are encouraging, one issue that requires additional attention remains that targeting these molecular therapeutics to spesific cell types (hepatocytes, Kupffer cells or HSC) is critical in avoiding undesired effects on other organs or cell types (8). Pathophysiological relationship between hepatic fibrosis and cancer progression critically relies on TGFβ which might be of particular relevance for the therapy of liver carcinoma (9).

There are many researches in the English literature that show TGFβ analogues and TGFβR antagonists have an effect on HCC. Most of them prove that these agents decrease tumor load and diameter. There are also researches about the effect of these agents on cirrhosis and preneoplastic liver lesions (10,11). But according to our knowledge, there is no research about TGFβR-1 expressions through hepatitis-cirrhosis-HCC process, in human tissues with wide serials.

Here in this study we planned to see the expressions of this molecule in hepatitis, cirrhosis and HCC groups.

MATERIALS and METHODS

Formalin fixed-paraffin embedded sections from fine needle, incisional, wedge or excisional biopsies of 65 viral hepatitis, 57 cirrhosis and 21 HCC cases were immunostained with monoclonal antibody for TGFβR-1 (TGFβR-1, labvision, corporation, neomarkers, rabbit polyclonal antibody, 1/50) using avidin-biotin complex immunohistochemical method. The intensity of immunoreactivity in any kind of cell were evaluated as slight, moderate or intense. The distribution of the immunoreactivity was evaluated according to the stained amounts (1/3, 2/3 or 3/3 of the tissue) on that slide. All the results were correlated with the hematoxylen and eosine and reticulin stained slides.

A control group composed of 10 normal liver tissue (fetal, childhood or adult livers from autopsy materials or resection materials which were done because of non-liver pathologies) was also immunostained with the same antibody.

Biostatistical analysis, using SPSS 13 data base, were done to see, if there are any meaningful results between age, sex, etiology, hepatic activity index, fibrosis scores; tumor diameter, vascular invasion, mul-

tifocality, presence of cirrhosis and TGFβR-1 expressions.

RESULTS

There were no positive stainings in our control group which is composed of normal livers of different ages.

We saw positive stainings with TGFβR-1 in central vein, sinusoid and portal vein endothelial cells, portal and sinusoidal macrophages, portal fibroblasts, few bile duct epithelial cells and lymphocytes in the research group.

In the viral hepatitis group; mean age was 34 (0-67), 43 of them were male (66%). Etiology of 48 cases (73%) were HBV, 16 cases were (25%) HCV and 1 case was HBV + HCV. There were no significant relationship between TGFβR-1 expression and age, sex, virus type, piecemeal necrosis, lobuler degeneration and portal inflammation scores. There was no correlation with histological activity index (HAI) either. The only positive result in the viral hepatitis group was the one between fibrosis score and the intensity of TGFβR-1 staining. The intensity was positively correlated with the increasing fibrosis score ($p< 0.05$) (Table 1).

In the cirrhosis group; mean age was 30 (0-66), 39 of them were male (63%). Etiology of the cases were mostly composed of viral and cryptogenic cirrhosis, but we also examined biliary, autoimmune, alcoholic and metabolic (e.g., diabetes mellitus, storage diseases) cirrhosis (Table 2). TGFβR-1 expression was mostly seen in periportal areas where inflammation was still active. But in the cases with inactive cirrhosis and the space of Disse was fulfilled with collagen, there were no TGFβR-1 expressions. So we especially analysed the cirrhosis group with viral etiology and could not find any correlation between the expression of TGFβR-1 and the HAI. There were no significant results with TGFβR-1 stain in cirrhosis group.

Table 2. Etiologic distribution of cirrhosis group.

Etiology	n	%
Hepatitis B virus	5	9
Hepatitis C virus	14	25
Biliary	11	19
Autoimmune	3	5
Alcoholic	3	5
Metabolic	8	14
Cryptogenic	13	23

In HCC group mean age was 50 (13-77), 16 of them were male (69%). Etiology of 8 cases (38%) were HBV, 2 of them were (10%) HCV and 11 of them were unknown (52%). There were no correlation between TGFβR-1 expression and the age, sex, etiology, presence of cirrhosis, differentiation of tumor cells, vascular invasion or multifocality. The only significant result in HCC group was the inverse correlation between tumor diameter and TGFβR-1 expression both in terms of distribution and intensity. The expression was significant in the smaller tumors (< 3 cm), whereas it was less noticable in the greater ones (> 3 cm). But it was stable over 3 cm, even if the diameter gets bigger (Table 3).

CONCLUSION

In the English literature, most of the researches were done with HCC cell cultures derived from animal tumors and concluded that there are significant differences between human and animal tumors. These results prove that, researches using the human tissues are more meaningful. As mentioned above, TGFβRs are the most important an d popular signaling molecules in liver fibrogenesis, and TGFβR-1 is the key receptor.

There were no positive stainings with TGFβR-1 in our control group, composed of normal livers of diffe-

Table 1. p values of the variables in viral hepatitis group (Kendall's tau_b correlations).

p< 0.05	Age	Sex	Virus type	Piecemeal necrosis	Lobuler degeneration	Portal inflammation	Histological activitiy index (HAI)	Fibrosis
Distribution of TGFβR-1	0.304	0.517	0.948	0.752	0.480	0.942	0.853	0.368
Intensity of TGFβR-1	0.157	0.612	0.917	0.201	0.499	0.794	0.486	0.044

TGFβR-1: Transforming growth factor-β receptor-1.

Table 3. p values of the variables in hepatocellular carcinoma group (Kendall's tau_b correlations).

p< 0.05	Age	Sex	Etiology	Presence of cirrhosis	Tumor size	Tumor differantiation	Multifocality	Vascular invasion
Distribution of TGFβR-1	0.792	0.868	0.428	0.578	0.010	0.106	0.324	0.324
Intensity of TGFβR-1	0.792	0.868	0.428	0.578	0.010	0.106	0.324	0.324

TGFβR-1: Transforming growth factor-β receptor-1.

rent ages. We interpreted this result as; this receptor is not expressed on the cell surface unless there is a primary liver damage.

We saw positive stainings with TGFβR-1 in central vein, sinusoid and portal vein endothelial cells, portal and sinusoidal macrophages, portal fibroblasts, few bile duct epithelial cells and lymphocytes in the research group, showing the role of the other cells, except HSC, in liver fibrosis.

In the viral hepatitis group; there were no significant relationship between TGFβR-1 expression and age, sex, virus type, piecemeal necrosis, lobuler degeneration and portal inflammation scores. There was no correlation with HAI either. This result got along with the results of Spee B. et al. concluding the severity of the inflammation does not change the mRNA levels of TGFβR-1 (12). The only positive result in the viral hepatitis group was the one between fibrosis score and the intensity of TGFβR-1 staining. The intensity was positively correlated with the increasing fibrosis score ($p< 0.05$). This intensity was mostly located at the endothelial cells of periportal sinusoids and portal collateral veins, compared with the similar study (10). In this study, only the vascular smooth muscle wall was stained with TGFβR-1. Whether the endothelial cells were stained or not, it is an important result that the vascular network, as a therapy target, has the same receptor. Paik SY et al. Studied only dysplastic nodules and HCC, and also found out positivity in non-neoplastic hepatocyte cytoplasms (10). We found cytoplasmic positivity in hepatocytes in all groups. The well-differentiated peripheral cells of the HCC were also stained, while the poorly-differentiated central cells did not.

There were no significant results with TGFβR-1 stain in cirrhosis group. In the cirrhosis group, fibrosis score was not correlated with TGFβR-1 expressions as it had been in the viral hepatitis. So we needed to confirm with reticulin stain that, in active cirrhosis (31 cases), caused by chronic hepatitis, the intensity and the distribution of TGFβR-1 expressions were more significant than in inactive cirrhosis (26 cases). This result supported the idea that fibrogenesis is a dynamic process and when the space of Disse is fulfilled with mature collagen (complete, inactive cirrhosis), TGFβR-1 downregulates.

In HCC group there were no correlatin between TGFβR-1 expression and the age, sex, etiology, presence of cirrhosis, differentiation of tumor cells, vascular invasion or multifocality. The only significant finding in HCC group was the inverse correlation between tumor diameter and TGFβR-1 expression. The expression was significant in the smaller tumors (< 3 cm), whereas it was less noticeable in the greater ones (> 3 cm). But it was stable over 3 cm, even if the diameter gets bigger.

When these results were interpreted altogether we found that the intensity of TGFβR-1 expression was increased in correlation with the fibrosis scores in hepatitis; sustained in active but decreased in inactive cirrhosis and almost disappeared in HCC. Ueno T. et al. showed the similar expressions for TGFβR-2, in hepatitis-cirrhosis and HCC groups (11). These results can be interpreted as; TGFβR-1 expression increases in inflammation in correlation with fibrosis, decreases during carcinogenesis, and almost disappears in HCC greater than 3 cm. These results support the idea that receptor down-regulation or mutation occur in the late stages of hepatocarcinogenesis.

According to our results, TGFβ and TGFβRs can be useful agents in antifibrogenic therapy in chronic hepatitis and active cirrhosis but will have a limited effect in inactive cirrhosis and HCC, and will not have a beneficial effect to the tumors greater than 3 cm. We are still studying larger series to prove our hypothesis.

KAYNAKLAR

1. *Crawford JM. Pathologic basis of disease. Elsevier Inc. 7th ed. Liver and biliary tract, 2005:877-927.*
2. *Farazi PA, DePinho RA. Hepatocellular carcinoma pathogenesis: From genes to environment. Nature Reviews-Cancer 2006:6;674-87.*
3. *Canbay A, Friedman S, Gores GJ. Apoptosis: The nexus of liver injury and fibrosis. Hepatology 2004;39:273-8.*
4. *Liu X, Hu H, Yin JQ. Therapeutic strategies against TGF-beta signaling pathway in hepatic fibrosis. Liver International 2006;26:8-22.*
5. *Shi YF, Fong CC. Hypoxia induces activation of human hepatic stellate cells LX-2 through TGF signaling pathway. FEBS letters 2007;581:203-10.*
6. *Bissell MD. Chronic liver injury, TGF-beta, and cancer. Exp Mol Med 2001;33:179-90.*
7. *Wells RG. TGF-beta signaling pathways. Am J Physiol Gastrointest Liver Physiol 2000;279:845-50.*
8. *Prosser CC, Yen RD, Jian W. Molecular therapy for hepatic injury and fibrosis: Where are we? World J Gastroenterol 2006;12:509-15.*
9. *Mikula M, Proel V, Fischer ANM, Mikulits W. Activated hepatic stellate cells induce tumor progression of neoplastic hepatocytes in a TGF-β dependent fashion. J Cell Physiol 2006;209:560-7.*
10. *Paik SY, Park YN, Kim H, Park C. Expression of transforming growth factor-β1 and transforming growth factor-β receptors in hepatocellular carcinoma and dysplastic nodules. Mod Pathol 2003;16:86-96.*
11. *Ueno T, Hashimoto O. Relation of type II transforming growth factor receptor to hepatic fibrosis and hepatocellular carcinoma. Int J Oncol 2001;18:49-55.*
12. *Spee B, Arends B, Ingh TSGAM, et al. Transforming growth factor β-1 signalling in canine hepatic diseases: New models for human fibrotic liver pathologies. Liver International 2006;26:716-25.*

Acta Oncologica Turcica 2009; 42: 13-16

Türk Toplumundaki Nörofibromatozis Tip 1'li Hastalarda Gen Mutasyonlarının Araştırılması*

Research of Gene Mutations in Patient Suffering from Neurofibromatozis Type 1 in Turkey

Sacide PEHLİVAN[1,2], Hüseyin ONAY[2], Gülçin ITIRLI[2], Ayşe ERBAY[3], Ahmet KOMAN[4], Duri Şehvar ÖZEL ÜNAL[4], Ferda ÖZKINAY[2]

[1] Gaziantep Üniversitesi Tıp Fakültesi, Tıbbi Biyoloji Anabilim Dalı, GAZİANTEP
2 Ege Üniversitesi Tıp Fakültesi, Tıbbi Genetik Anabilim Dalı,
3 Dr. Behçet Uz Çocuk Hastanesi, Onkoloji Birimi, İZMİR
4 Boğaziçi Üniversitesi Fen Fakültesi, Moleküler Biyoloji ve Genetik Anabilim Dalı, İSTANBUL

* Bu çalışma; XII. International Biomedical Science and Technology Symposium, 20-23 September 2005, Izmir-Turkey toplantısında sözlü olarak sunulmuştur.

ÖZET

Nörofibromatozis tip 1 (NF1) insan sinir sistemini etkileyen hastalıklar içerisinde, en sık gözlenen tek gen hastalığıdır. Otozomal dominant olarak kalıtılır. Café au lait lekeleri, nörofibromlar ve Lisch nodülleri ile karakterizedir. Bu hastalarda nörofibrosarkom sıklığı 9000 kat, lösemi sıklığı 71 kat, santral sinir sistemi tümörleri riski 46 kat artmıştır. NF1 geni 17q11.2 bölgesinde olup 360 kb büyüklüktedir. Şu ana kadar gende uluslararası konsorsiyum tarafından tanımlanmış 246 mutasyon bulunmaktadır. Gen çok büyük olduğu için daha tanımlanmamış birçok mutasyon bulunmaktadır. Çalışmamızda Türk toplumundaki (Ege bölgesi) NF1 geninde nispeten daha çok mutasyonun yer aldığı 3 bölgenin (ekson 27a, ekson 37, ekson 4b) DNA dizi analizinin yapılması amaçlanmıştır. On altı NF1 hastasına ait DNA'lardan NF genine ait 3 bölge polimeraz zincir reaksiyonu (PCR) ile çoğaltılmış ve DNA dizi analizleri yapılmıştır. On altı NF1 hastasında da dizi analizi yapılan bölgelerde mutasyon saptanmamıştır. Türk NF1 hastalarında diğer toplumlarda bu ekzonlarda görülen mutasyonların olmadığı ya da çok nadir olduğu sonucuna varılmıştır.

Anahtar Kelimeler: *Nörofibromatozis tip 1 (NF1), PCR, DNA dizi analizi.*

SUMMARY

Neurofibromatosis type 1 (NF1) is the most common single gene disorder among the diseases affecting the human nervous system. It is autosomal dominantly inherited. It is characterised by café au lait spots, neurofibromas and Lisch nodules. The prevalence of neurofibrosarcoma has been raised 9.000 times, leukemia 71 times, CNS tumors 46 times in these patients. NF1 gene is located in 17q11.2 region and it has 360 kb of longevity. To date, 246 mutations have been identified in the gene by the international concortium. There are many unidentified mutations since the gene is considerably large. In this study, it is aimed at performing the DNA sequencing of 3 regions (exon 27a, exon 37, exon 4b of NF1 gene) which contain comparatively larger number of mutations in NF1 gene in the Turkish society (Aegean region). Three exons (exon 27a, exon 37, exon 4b of NF1 gene) from the DNA of 16 NF1 patients were amplified by polymerase chain reaction (PCR) and DNA sequencing was performed by ABI 310. No mutations were detected in related exons of 16 Turkish NF1 patients. It is concluded that the 16 Turkish NF1 patients did not have or very scarcely had the mutations, which were observed in exon 27a, exon 37, exon 4b in other societies.

Key Words: *Neurofibromatosis type 1 (NF1), PCR, DNA sequencing.*

GİRİŞ

Nörofibromatozis tip 1 (NF1: MIM ≠ 162.200) insan sinir sistemini etkileyen hastalıklar içerisinde en sık gözlenen tek gen hastalığıdır. Hastalık otozomal dominant kalıtılır ve kadın erkek oranı eşittir. Prevelansı 1/3000 ile 1/5000 arasında değişmektedir (1). İnsidans 2500 canlı doğumda bir olarak saptanmıştır (2). Penetrans tamdır, fakat ekspresyonu oldukça farklıdır. Aynı ailede farklı ekspresyon görülür bunun nedeni tam olarak bilinmemektedir (3). Hastalık café au lait lekeleri, kutanöz nörofibromlar ve iris hamartomları (Lisch nodülleri) ile karakterizedir.

Yetişkinlerde fizik muayene ile hastalığa kolayca tanı konulabilirken çocuklarda café au lait lekeleri uzunca bir süre hastalığın tek bulgusu olarak kalabilir. Semptomlar yaşla birlikte ortaya çıkmaktadır ve penetrans 5 yaşında tamdır. Kutanöz nörofibromlar bebeklik döneminde nadir iken puberte öncesi dönemde ortaya çıkmaya başlamaktadır. Café au lait lekeleri doğumda çok sayıda bulunabilirler ya da 1 yaşına kadar ortaya çıkarlar. Bu lekelerin malign tümöre dönüşme riski yoktur. Pleksiform nörofibromlar genellikle doğumda bulunmaktadır. Bunlar infiltre edici tümörlerdir ve malign transformasyon gösterebilirler. Lisch nodülleri yaşla birlikte artan bir sıklıkta gözlenir. Uzun kemik displazileri doğumda bulunur ve gelişim sırasındaki deformasyonun saptanması ile tanı konulur. Hastaların %6'sında arteryel hipertansiyon bulunur. Hipertansiyon esansiyel olabileceği gibi renal arter stenozu, feokromasitoma ya da aort koarktsayonuna sekonder de olabilir (2).

Bu hastalıkta ortaya çıkan tümörlerin çoğunluğu benign karakterdedir (nörofibromlar). Malign tümörler nadirdir ve toplumdan topluma farklı bir dağılım göstermektedir. Tümörlerin yarısını santral sinir sistemi tümörleri (ependimom, astositom, medullablastom, menejiom, gliom), üçte birini optik gliomlar oluşturmaktadır. Hastalarda malign tümör görülme sıklığı genel olarak toplumun 16.3 katıdır (4).

NF1 ilerleyici bir hastalıktır. Hamilelikte hastalık daha hızlı ilerler, café au lait lekelerinin sıklığı ve büyüklüğü artar. Buna rağmen preeklampsi, prematür eylem, intrauterin gelişme geriliği, anormal perinatal ölüm riski artmamıştır. Fakat sinir kök nörofibromları, pelvis ve vertebra kemik anomalileri veya feokromasitoma gibi nedenlerden dolayı sezaryen tercih edilmektedir (5). Günümüzde hastalığın bir tedavisi bulunmamaktadır.

NF1 geni 1990 yılında 17. kromozomun uzun kolundaki perisentrik bölgeye (17q11.2) pozisyonel klonlama yöntemi ile lokalize edildi. NF1 geni, nörofibromin adlı sitoplazmik proteini kodlamaktadır. Gen 360 kb büyüklüğünde olup 60'ın üzerinde ekson içermektedir. Bu protein 2818 aminoasitten oluşmakta olup 369 aminoasitlik bir santral bölgesi bulunmaktadır [(ekson 21-ekson27): GAP (GTPase activating protein)-related domain (GRD)]. Bu bölge GAP'ın katalitik bölgesi ile homoloji göstermektedir ve RAS yolunun inhibisyonunda görev almaktadır. GAP, GTPaz'ı stimüle ederek p21/Ras'ın GTP bağlı aktif formunu inaktif forma çevirir. Bu nedenle tümör süpresör gen olarak kabul edilmektedir (6-8).

Genin çok büyük ve fazla sayıda homolog psödogeni olması gen üzerinde yapılan mutasyon çalışmalarını zorlaştırmaktadır.1992 yılında NF1 genindeki mutasyon ve polimorfizmlere ait bilgilerin merkezileştirilmesi amacıyla uluslararası bir konsorsiyum kurulmuştur (NNFF International Consortium- http://www.nf.org). Mutasyonların parental kökeni araştırıldığında büyük delesyonların daha çok maternal orijinli, nokta mutasyonların ise %90 oranında paternal orijinli olduğu saptanmıştır (9).

Mutasyonların tayin edilmesinde çeşitli yöntemler uygulanmaktadır. NF1 gen mutasyonlarının %70'i kısaltıcı mutasyonlar olduğu için bu tip mutasyonlara özel olarak bakmak amacıyla protein kısaltıcı test (PTT-protein truncating test) kullanılmaktadır (8). Bu testin mutasyon tespit oranı %47.1'dir. Bunun yanında TGGE (temperature gradient gel electroforesis), DGS (direct genomic sequencing), SSCP (single strand conformational polymorphisim) gibi yöntemlerle de mutasyon tayinleri yapılabilmektedir. Aile analizleri için ise indirekt olarak linkaj analizleri yapılabilmektedir. Mevcut testlerin saptanan mutasyonları tespit etme oranları %30-70 arasında değişmektedir (9). Bugüne kadar NF1 mutasyonları ile fenotip arasında kısıtlı sayıda ilişki bulunmuştur. Sadece bütün genin delesyona uğradığı durumlarda dismorfik yüz, erken ortaya çıkan çok sayıda kütanöz nörofibromlar ile öğrenme güçlüğü ve/veya mental retardasyon gözlenmektedir (10).

Sonuç olarak, sinir sistemini en sık etkileyen tek gen hastalığı olan NF1 ile ilgili olarak yapılan yoğun araştırmalar devam etmektedir. NF1 geninin çok büyük olması nedeniyle her yapılan çalışmada yeni mutasyonlar saptanmaktadır.

Bu çalışmada; NF1'e neden olan gen üzerinde en çok mutasyonun saptandığı 3 eksonun (4b, 27a, 37) DNA dizi analizinin 16 NF1 hastasında yapılması amaçlanmıştır.

MATERYAL ve METOD

NF kriterlerine göre tanısı konan 16 hasta bireyin EDTA'lı tüpe alınan periferik kan lenfositlerinden DNA izole edilmiştir. İzolasyon işlemi "thermo lab systems" cihazında King Fisher'in genomik DNA pürifikasyon kiti ile yapılmıştır (ürün no: 630 00 41). Tüm bireyler bilgilendirilip onayları alınmıştır.

Elde edilen DNA' lardan Tablo 1' de belirtilen primerler ile polimeraz zincir reaksiyonu (PCR) yapılmış ve elde edilen PCR ürünlerine DNA dizi analizi işlemi yapılmıştır (11). DNA dizi analizi işlemleri ABI Prism 310 cihazı kullanılarak BigD'ye Terminator V3.1 kiti ile gerçekleştirilmiştir.

TARTIŞMA

NF1 hastalarındaki germline mutasyonların analizi birçok laboratuvar için zorlayıcı bir çalışma alanıdır. NF1 geninin tanımlanmasından itibaren farklı yöntemlerle hastalığa ait mutasyonların taranmasına çalışılmaktadır. Genin çok büyük ve fazla sayıda homolog psödogeni gen üzerinde yapılan mutasyon çalışmalarını zorlaştırmaktadır. NF1 geninin mutasyon hızı 1 x 10^{-4}/gamet/jenerasyondur ve mutasyon hızı en yüksek tümörlerden biridir. Olguların yaklaşık %50'si de novo mutasyondur ve hastalığa neden olan mutasyonlar çoğunlukla kişiye özgüdür. NF1 genine ait mutasyonların %22.4'ünü küçük delesyonlar, %17.5'ini nonsense mutasyonlar, % 15.5'ini birden fazla eksonun delesyona uğraması, %10.2' sini "splicing" mutasyonları, %11.8'ini "missense" mutasyonlar oluşturmaktadır. Olguların %7.2' sinde NF1 geninin tamamının delesyonu varken, hastalık %1.6 sıklıkla kromozomal anomaliler nedeniyle oluşmaktadır. NF1 tümorogenezi Knudson'ın çift vuruş hipotezine uymaktadır (12). NF1 hastalığının moleküler temelleri ile ilgili olarak mutasyon hızı dışında önemli olan bir diğer nokta da değişken ekspresyonudur. Aynı mutasyonu taşıyan aile bireylerinde dahi klinik farklı olabilmektedir (12-13).

Tablo 1. Nörofibromim geninin DNA dizi analizinde kullanılan primer dizileri.

Exon4b-Forward	5'-CTG TCC CCT AAT ACT TAA TT -3'
Exon4b-Reverse	5'- AAT ACT AGT TTT TGA CCC AGT-3'
Exon27a-Forward	5'-TGT GTA GTG CTA AAT GTG -3'
Exon27a-Reverse	5'- AAG CAA ACT CTC CTT CTC AAC-3'
Exon37-Forward	5'-TCC GAG ATT CAG TTT AGG AGT-3'
Exon37-Reverse	5'-AAT GCA CTC ATT TTC TAT ACA GTA -3'

Sonlandırıcı mutasyonların yoğunluğu NF1'e ait karakteristik özelliklerdendir. Mutasyonların yarısı direkt ya da indirekt olarak "stop" kodon oluşturmaktadır (9). Mutasyonların tayin edilmesinde çeşitli yöntemler uygulanmaktadır. NF1 gen mutasyonlarının %70'i kısaltıcı mutasyonlar olduğu için bu tip mutasyonlara özel olarak bakmak amacıyla PTT kullanılmaktadır (8). Bu testin mutasyon tespit oranı %47.1'dir (9). Bunun yanında TGGE, DGS, SSCP gibi yöntemlerle de mutasyon tayinleri yapılabilmektedir. Aile analizleri için ise indirekt olarak linkaj analizleri yapılabilmektedir. Mevcut testlerin saptanan mutasyonları tespit etme oranları %30-70 arasındadır. Messiaen ve arkadaşları 2001 yılında NF1 hastalarındaki mutasyon taramasını daha etkili yapabilmek için bir algoritm önermişlerdir (14). Buna göre:

1. Öncelikle PTT yapılmalıdır. Bazı laboratuvarlarda bu test tek başına %80 sonuç verebilmektedir.

2. Eğer sonlanmış protein saptanırsa buna neden olan sekans bozukluğu hem cDNA hem de genomik DNA düzeyinde dizi analizi ile gösterilmelidir.

3. Eğer mutasyon bulunamazsa tüm gen delesyonu için FISH analizi yapılmalıdır.

4. Sonuç alınamazsa PTT' den kaçan mutasyonlar ve missense mutasyonlar için kodlayıcı bölgenin tamamının direkt dizi analizi yapılmalıdır.

5. İntragenik delesyonlar için "southern blot" uygulanmalıdır.

6. Büyük düzeyde yeniden düzenlenmeler için sitogenetik çalışma yapılmalıdır.

Bugüne kadar yapılan çalışmalarda mutasyonlar için herhangi bir sıcak noktaya rastlanılmamasına karşılık bazı bölgelerde mutasyonların daha sık olarak gözlendiği saptanmıştır. Bunlar arasında ekson 4b, ekson 27a ve ekson 37 öne çıkmaktadır (9). Toliat ve arkadaşları TGGE yöntemi ile NF1 genini taramışlar ve ekson 4b' deki mutasyon sıklığının yüksek olduğunu saptamışlardır (15). Fahsold ve arkadaşları NF1 geninin tamamını tarayarak yaptıkları çalışmada ekson 27a'daki R1513X mutasyonunu 7 hastada saptamışlardır. Aynı çalışmada ekson 37 mutasyonları 5 hastada tespit edilmiştir. Bugüne kadar yapılan çalışmalarda ekson 9b, 19b, 23a, 38, 48 ve 49'da mutasyona rastlanmamıştır. Fahsold ve arkadaşları elde ettikleri sonuçlar neticesinde ekson 4b, 27 a ve ekson 37' nin minör sıcak noktalar olabileceğini belirtmektedir (9).

Çalışmamızda NF1 genine ait ekson 4b, ekson 27a ve ekson 37 dizi analizi yöntemi ile NF1 hastalarında

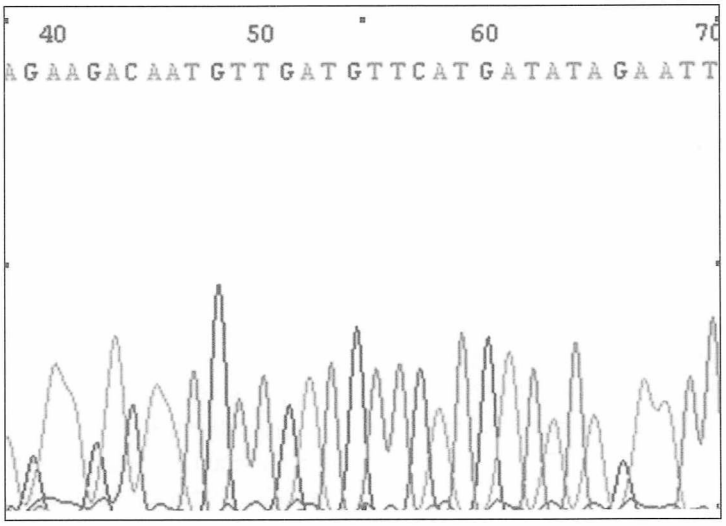

Şekil 1. 1 nolu NF1 hastasına ait DNA dizi analizi sonucu.

araştırılmıştır. Bu amaçla 16 NF1 hastasına ait DNA' dan 3 eksona ait bölgeler PCR ile çoğaltılmış ve dizi analizi yapılmıştır (Şekil 1). Yapılan 48 bölgeye ait DNA dizi analizlerinde 16 Türk NF1 hastasında gene ait mutasyona rastlanmamıştır. Türk NF1 hastalarında diğer toplumlarda bu eksonlarda görülen mutasyonların olmadığı ya da çok nadir olduğu sonucuna varılmıştır.

NF1 mutasyonu farklılıkları kişiye özeldir. Batı Anadolu popülasyonunda NF ekson 27a, 37 ve 4b sekans çalışması ilk kez yapılmıştır ve literatürde en yoğun mutasyon bölgesi olarak tanımlanan 3 eksonda mutasyon saptanmamıştır. Bu aşamadan sonra çalışmanın devam edebileceği 2 yol vardır.

1. Mutasyonun yoğun olarak görüldüğü eksonlar sırayla DNA dizi analizi ile karşılaştırılabilir.

2. DNA hasarındaki düzeltmelerde görevli olan DNA tamir enzimlerindeki mutasyonlar araştırılabilir.

Bu projenin devamında; biz ikinci yol olan DNA tamir enzimlerindeki mutasyonları araştırarak bu hastalık üzerinde çalışmalarımıza devam etmeyi planlamaktayız.

KAYNAKLAR

1. *North K. Neurofibromatosis type 1. Am J Med Genet 2000; 97:119-27.*
2. *http://orphanet.infobiogen.fr/d"ata/patho/GB/uk-NF1.html*
3. *Friedman JM. Epidemiology of neurofibromatosis type 1. AJMG 1999;89:1-6.*
4. *Matsui I, Tanimura M, Kobayashi N, Sawada T, Nagahara N, Akatsuka J. Neurofibromatosis type 1 and childhood cancer. Cancer 1993;72:2746-54.*
5. *Dugoff L, Sujansky E. Neurofibromatosis type 1 and pregnancy. Am J Med Genet 1996;66:7-10.*
6. *White R, O'Connell P. Identification and characterization of the gene for neurofibromatosis type 1. Curr Opin Genet Dev 1991;1:15-9.*
7. *Lee MJ, Stephenson DA. Recent developments in neurofibromatosis type 1. Curr Opin Neurol 2007;20:135-41.*
8. *Hoffmayer S, Nürnberg P. Nearby stop codons in exon of the neurofibromatosis type 1 gene are disparate splice effectors. Am J Hum Genet 1998;62:269-77.*
9. *Fahsold R, Hoffmeyer S, Mischung C, et al. Minor lesion mutational spectrum of the entire NF1 gene does not explain its high mutability but points to a functional domain upstream of the GAP-Related domain. Am J Hum Genet 2000;66:790-818.*
10. *Wu BL, Austin MA, Schneider GH, Boles RG, Korf BR. Deletion of the entire NF1 gene detected by FISH: Four deletion patients associated with severe manifestations. Am J Med Genet 1995;5:528-35.*
11. *Oguzkan S, Terzi YK, Cinbis M, Anlar B, Aysun S, Ayter S. Molecular genetic analyses in neurofibromatozis type 1 patients with tumors. Cancer Genet Cytogenet 2006;165:167-71.*
12. *Eisenbarth I, Beyer K, Krone W, Assum G. Toward a survey of somatic mutation of the NF1 gene in benign neurofibromas of patients with neurofibromatosis type 1. Am J Hum Genet 2000;66:393-401.*
13. *Upadhyaya M, Spurlock G, Monem B, et al. Germline and somatic NF1 gene mutations in plexiform neurofibromas. Hum Mutat 2008;29:112-22.*
14. *Messiaen LM, Callens T, Roux KJ, et al. A towards and efficient and sensitive molecular genetic test for neurofibromatosis type 1 (NF1). Eur J Hum Genet 2001;9:314.*
15. *Toliat MR, Erdogan F, Gewies A, et al. Analysis of the NF1 gene by temperature gradient gel electrophoresis reveals a high incidence of mutations in exon 4b. Electrophoresis 2000;21: 541-4.*

Acta Oncologica Turcica 2009; 42: 17-23

Long-Term Complications Associated with Mastectomy and Axillary Dissection

Mastektomi ve Aksiller Diseksiyon Sonrası Uzun Dönem Komplikasyonlar

Ozan ZARALI[1], Niyazi KARAMAN[1], Cihangir ÖZASLAN[1], Sevinç HÜSEYİNOVA[1], Mehmet ALTINOK[1]

[1] SB Dr. Abdurrahman Yurtarslan Ankara Onkoloji Eğitim ve Araştırma Hastanesi, 4. Genel Cerrahi Kliniği, ANKARA

SUMMARY

Long-term arm morbidity and its related factors were evaluted for 299 patients operated for breast carcinoma. Pain was the most prominant complaint. Other complaints were arm swelling, paresthesia and numbness, stiffness of shoulder and loss of strenght in order of frequency. At multivariate analysis; the factors related with the pain were age < 50, radiotheraphy and arm swelling. Factors related with paresthesia and numbness were age < 50 and breast conserving surgery. Factors related with loss of strength were age < 50, operation on the left breast and arm swelling. While the factors related with stiffness were arm swelling and radiotheraphy administration; the factors related with restricted mobility were diabetes and arm swelling. The factor related with increased infection was arm swelling. The factors related with the loss of strenght and restricted mobility defined with physical examination were non-preservation of the nerves, axillary metastasis and diabetes, axillary metastasis and arm swelling, respectively.

Key Words: *Mastectomy, complications, morbidity.*

ÖZET

Bu çalışmada meme kanseri nedeniyle tedavi edilen 299 hastada uzun dönem kol morbiditesi ve ilişkili faktörler incelenmiştir. Ağrı en sık bildirilen şikayet olarak saptanmıştır. Sıklık sırasına göre diğer komplikasyonlar; kolda şişme, parestezi ve uyuşukluk, omuz eklem sertliği ve güç kaybı olarak saptanmıştır. Çok değişkenli analizde ağrı ile ilişkili faktörler; yaşın 50'nin altında olması, radyoterapi uygulanması ve kol şişliği olarak saptandı. Parestezi ve uyuşukluk ile ilgili faktörler; yaşın 50'nin altında olması ve meme koruyucu cerrahi olarak saptandı. Güç kaybı ile ilgili faktörler; yaşın 50'nin altında olması, sol memeye cerrahi girişim uygulanması ve kol şişliği olarak saptandı. Eklem sertliği ile ilgili faktörler kol şişliği ve radyoterapi uygulanması iken; hareket kısıtlılığı ile faktörler diyabet ve kol şişliği olarak olarak saptandı. Kol şişliğinin artmış infeksiyon oranları ile ilişkili olduğu saptandı. Fiziksel muayene ile saptanan güç kaybı ve hareket kısıtlılığı ile ilgili faktörler sırasıyla; sinirlerin korunmaması, aksiller metastaz ve diyabet, aksiller metastaz ve kol şişliği olarak saptandı.

Anahtar Kelimeler: *Mastektomi, komplikasyon, morbidite.*

INTRODUCTION

The most frequent malignancy for women is the breast cancer. Modified radical mastectomy (MRM) and breast conserving surgery-axillary dissection (BCS-AD) are the most frequently used surgical options. But surgery related complications are observed in 2/3 of the patients (1).

Mastectomy related complications are in 2 groups as early (within the first month of surgery) and long-term complications. Early complications are seroma

formation (25%), wound infection (10%), deep vein thrombosis (6%), pulmonary embolism (2%) and myocardial infarction (1%). Long-term complications are lymphedema (11%), atrophy of pectoralis major muscle (7%), restricted arm mobility (8%), neuralgia (5%), wound enduration (5%), hypertrophied scars (2%) and sinus formation (2%) (2).

Chronic pain syndrome, another long-term complication, is seen in 4-22% of patients. Its believed to be related with the damage to the intercostabrachial nerve during surgery (3-6). This damage also restricts arm and shoulder movements. Tasmuth et al. had reported that chronic pain syndrome was more frequently encountered after BCS-AD than MRM (33% vs 17%) (7). In their another study, the incidence was lower in the centers with high volume for breast surgery than the centers with low volume (43% vs 56%) (8).

The neuropraxia affecting brachial plexus was thought to be related with the etiopathology of paresthesia and numbness. Ivens et al. had reported numbness (70%), pain (33%), motor weakness (25%), swelling of the extremity (24%) and stiffness (15%) in patients with axillary dissection (AD) and the daily activities were affected in 39% of the cases.(9)

In another study, numbness and paresthesia was seen in 76.5% of the patients and complaints were decreased and even disappeared in 82% of patients with follow-up (10). In some other studies, brachial plexopathy was observed in 0.6-9% of the patients with peripheral lymphatic irradiation and more than 200 cGy per day was not recommended (7,8,11).

Restricted mobility of the shoulder was reported in 0-10% of the cases (6,7). Extensive surgery, late onset shoulder and arm physiotheraphy, radiotheraphy (RT) to axilla and the presence of lymphedema were responsible for its occurrence.

In this study, long term arm morbidity and its related factors have been evaluated in breast cancer patients operated with MRM and BCS-AD.

MATERIALS and METHODS

Two hundred ninety nine patients that had been operated with MRM and BCS-AD have been enrolled in this study. All the cases had been operated by the 4th Department of Surgery in Ankara Oncology Hospital and completed their adjuvant treatments at least 6 months prior to enrollment. The patients with loco-regional or distant recurrence and bilateral breast cancer were not included. N. thorasicus longus, n. thoracodorsalis and medial and lateral pectoral nerves were tried to be preserved and n. intercostabrachialis was routinely transected during surgery. Shoulder movements were not allowed during post-operative first week and physiotheraphy programme was started at the 7th post-operative day.

Demographic features, complaints and physical examination findings were evaluated. Age, educational status, occupation, body mass index (BMI), concurrent systemic and rheumotological diseases, smoking habits, surgery, adjuvant treatments, metastatic and total number of dissected lymph nodes and preserved nerves during surgery have been evaluated. The complaints have been questioned under the headings of pain, loss of strenght, restricted mobility, numbness, stiffness, arm swelling and infection.

The mobility and muscle strenght of the arm was evaluated with physical examination in comparison to the non-operated side. The loss of strenght in adduction, abduction, extension, flexion, inner rotation, and outer rotation was recorded.

SPSS 10.00 programme was used, the comparisons between groups was made with chi-square testing and p values less than 0.05% was recorded as significant. Forward Logistic Regression analysis was used for multivariate analysis.

RESULTS

The mean age of the patients was 50.6 (28-78) and the mean follow-up was 40.3 (10-276) months. The demographic features of the patients are summarized in Table 1.

The distribution of the complaints are shown in Table 2. The most frequent complaint was the pain, but the visual analog scale (VAS) score was ≤ 5 in 92.1% of the patients.

The physical examination findings are summarized in Table 3.

Pain was seen in 90 (56.6%) of 159 patients aged under 50 and 50 (35.7%) of 140 patients aged over 50. The pain was seen in 64 (37.6%) of 170 patients that had not been given RT. But it was seen in 27 (64.2%) of the 42 patients that had been given RT to the chest wall and 49 (56.3%) of 87 patients that had been given RT to axilla. While the pain was seen in 75 (44%) of the 135 patients with arm swelling, it was seen in 65 (38.4%) of the 169 patients without arm swelling. The factors related with the pain were age

Table 1. Demographic features of study population.

		n	%
Age	< 50	159	53.2
	> 50	140	46.8
Education	None	73	24.4
	Primary-high	166	55.5
	University	60	20.1
Occupation	Housewife	222	74.2
	Worker	77	25.8
BMI*	Thin-normal	81	27.0
	Fat	218	73.0
Dominant hand	Right	293	97.9
	Left	6	2.1
Rheumatoid disease	No	269	89.9
	Yes	30	10.1
Hypertension	No	231	77.2
	Yes	68	22.8
Diabetes mellitus	No	267	89.2
	Yes	32	10.8
Smoking	Non-smoker	257	86.0
	Smoker	42	14.0
Surgery	MRM**	271	90.6
	BCS-AD***	28	9.4
Operated side	Right	153	51.2
	Left	146	48.8
Nerves	Non-protected	206	68.8
	Protected	93	31.2
Total number of LNs	> 20	161	53.8
	10-20	120	40.1
	< 10	18	6.1
Metastatic LNs	Yes	142	47.4
	No	157	52.6
Chemotherapy	Given	236	78.9
	Not given	63	21.1
Hormonotheraphy	Given	218	72.9
	Not given	81	27.1
Radiotherapy	Not given	170	56.8
	To the chest wall	42	14
	To the axilla	87	29.2

* BMI: Body mass index.
** MRM: Modified radical mastectomy.
*** BSC-AD: Breast conserving surgery-axillary dissection.

under 50 [p= 0.001, relative risk (RR): 2.4], RT to the chest wall and axilla (p= 0.033, RR: 2.8 and p= 0.006, RR: 1.7 respectively) and arm swelling (p= 0.003, RR: 2.1) (Table 4).

Numbness was seen in 44% of the patients aged under 50 years and 26.4% of the patients aged over 50 years. Numbness was also seen in 89 (32.8%) of

Table 2. The distribution of complaints.

	n	%
Pain	140	46.9
Numbness	107	35.7
Loss of strenght	70	23.4
Stiffness	74	24.7
Swelling of the arm	130	43.4
Loss of motion		
Non-minimal loss	274	91.6
Moderate-extreme loss	25	8.4
Infection in the arm	16	5.3

Table 3. The distribution of physical examination findings.

	n	%
Loss of strenght	53	17.3
Restricted mobility	89	29.7

271 patients that had been operated with mastectomy and 18 (64.2%) of 28 patients that had been operated with BCS-AD. The factors related with numbness were age under 50 (p= 0.002, RR: 2.1) and the BCS-AD (p= 0.002, RR: 3.6) (Table 4).

Loss of strength was seen in 27.6% of the patients aged under 50 years and in 18.5% of the patients aged over 50 years. While the loss of strength was seen in 42 (28.7%) of 146 patients that been operated on the left breast, it was seen only in 28 (18.3%) of the 153 patients that had been operated on the right breast. Loss of strength was seen in 35.3% of the patients with arm swelling and 14.2% of the patients without swelling. The factors related with loss of strength were age under 50 (p= 0.048, RR: 1.7), surgery to the left breast (p= 0.025, RR: 1.9) and the presence of the arm swelling (p= 0.001, RR: 3.6) (Table 4).

Stiffness was seen in 25 (14.7%) of 170 patients that had not been given RT. But it was seen in 18 (42.8%) of 42 patients that had been given RT to chest wall and 31(35.6%) of 87 patients that had been given RT to axilla. While it was seen in 40% of the patients with arm swelling, the incidence was only 13% for the patients without arm swelling. The factors related with stiffness were the presence of arm swelling (p= 0.001, RR: 4.1) and RT to the chest wall and axilla (p= 0.006, RR: 2.4 and p= 0.001, RR: 4 respectively) (Table 4).

Table 4. Factors related with complaints (multivariate analysis).

		p	Relative risk	%95 Confidence interval Min	Max
Pain	Age < 50	0.001	2.493	1.532	4.058
	RT* (chest wall)	0.006	2.801	1.341	3.821
	RT(axilla)	0.033	1.721	0.991	3.011
	Arm swelling	0.003	2.149	1.308	3.529
Numbness	Age < 50	0.002	2.164	1.316	3.559
	BCS-AD**	0.002	3.611	1.578	8.259
Loss of strenght	Age < 50	0.048	1.790	1.004	3.190
	Side (left)	0.025	1.923	1.084	3.406
	Arm swelling	0.001	3.678	2.061	6.561
Stiffness	Arm swelling	0.001	4.123	2.275	7.472
	RT (chest wall)	0.006	2.460	1.290	4.466
	RT (axilla)	0.001	4.039	2.231	7.311
Restricted mobility	Diabetes mellitus	0.022	3.403	1.191	9.725
	Arm swelling	0.001	4.907	1.876	12.837
Infection	Arm swelling	0.003	21.827	2.854	166.926

* RT: Radiotheraphy.
** BCS-AD: Breast conserving surgery-axillary dissection.

Restricted mobility was seen in 19 (7.1%) of 267 non-diabetic patients and 6 (18.7%) of 32 diabetic patients. It was seen in 3.5% of the patients without arm swelling and 14.2% of the patients with arm swelling. Factors related with restricted mobility were the presence of diabetes mellitus (p= 0.022, RR: 3.4) and arm swelling (p= 0.001, RR: 4.9) (Table 4).

The infection in the arm was seen in 15 (11.5%) of the patients with arm swelling, but it was seen only in 1(0.5%) patient without arm swelling. The arm swelling was related with the infection in the arm (p= 0.003, RR: 21.8) (Table 4).

Loss of strength at physical examination was seen in 31 (15%) patients with preserved nerves and in 22 (23.6%) of the patients without preserved nerves. Loss of strenght was seen in 39 (27.4%) patients with axillary metastasis and 14 (8.9%) patients without axillary metastasis. Factors related with loss of strength were damage to the nerves (p= 0.034, RR: 2) and presence of axillary metastasis (p= 0.001, RR: 4.1) (Table 5).

Restricted mobility at physical examination was seen in 17 (53.12%) diabetic patients and in 72 (26.9%) non-diabetic patients. It was seen in 60 (42.2%) patients with axillary metastasis and 29 (18.4%) patients without axillary metastasis. While it was seen in 60 (46.1%) patients with arm swelling, the rate was decreasing to 29 (17.1%) patients without swelling. Factors related with restricted mobility were the presence of diabetes mellitus (p= 0.002, RR: 3.7), axillary metastasis (p= 0.001, RR: 2.9) and arm swelling (p= 0.001, RR: 4.1) (Table 5).

The distribution of the restricted mobility at physical examination is outlined in Table 6. Both abduction and adduction of the arm were the most frequently altered movements.

Table 5. Factors related with physical examination findings (multivariate analysis).

		p	Relative risk	%95 Confidence interval Min	Max
Loss of strenght	Lymph node metastasis	0.001	4.122	2.107	8.064
	Not preserved nerves	0.034	2.002	1.055	3.799
Restricted mobility	Diabetes mellitus	0.002	3.784	1.649	8.680
	Lymph node metastasis	0.001	2.966	1.700	5.175
	Arm swelling	0.001	4.182	2.387	7.327

Table 6. The distribution of the restricted mobility at physical examination (n= 89).

Movements	Study population (n= 299)	(%)	Physical examination findings (n= 89)	(%)
Abduction	85	28.5	85	95.5
Adduction	73	24.4	73	82.0
Internal rotation	31	10.3	31	34.8
External rotation	28	9.3	28	31.4
Extention	49	16.3	49	55.2
Flexion	42	14.0	42	47.1

DISCUSSION

Standardized criteria to define arm morbidity after mastectomy and axillary dissection are lacking at the present and therefore the incidences are quite different between series.

The incidence of pain after axillary dissection was between 12-51% (12). In a series by Peter et al. the incidence was 45% but the VAS scores were < 5 for most of the patients (13). Similarly, Roses et al. reported that only 2.3% of their patients with pain were using analgesics (10). Our study findings were in accordance with these high incidence and low need for analgesics figures. In a study with 368 patients, Liljegren has reported the incidence as 49.2% for patients aged under 65 and 28.2% for patients aged over 65 and the possible explanation for this was the more frequent use of the arm in the younger age group (14). In a study with 222 patients, Hack et al. has also reported a significant correlation between the pain and the young age, the number of dissected lymph nodes and chemotherapy (15). The chronic pain described on the chest wall after RT might be related with the periosteal inflammation of the ribs (16,17). In our series, pain was also the most frequent complaint of the patients with RT to the chest wall. The decrease in the incidence of pain with fractionated 50 cGy RT has also been reported (18). The incidence of pain in a group of patients treated for lymphedema was 30% and lymphedema was found to be one of the factors associated with increased incidence (9).

Numbness is one of the most frequent complaints and frequently observed on the chest wall and inner aspect of the upper arm. The incidence was between 20-80% (7,14). In a series with 200 patients, Roses et al. reported that numbness was seen in 76.5% of the patients with level I-II axillary dissection during the first year of follow-up and it was completely disappeared in 22% of the cases and found to be stable in 18% of the cases (10). Ververs at al. reported that the risk for numbness was 6.79 fold higher for the patients younger than 45, compared with the patients over 65 and the young age was found to be the most important risk factor (19). One possible explanation for this may be the more extended dissection to increase cure chance of the younger patients. Tasmuth et al. had compared the incidence between radical and conservative surgery groups and reported the same incidence as 75% for both groups (8). But in our study, the incidence was 64.2% and 32.8% in BCS-AD and MRM group respectively. The explanation of this may be the anatomy of the nerves at the surgical area. Cutaneous branches of brachial plexus and their anastomosis are located both in the axillary fossa and medial aspect of the upper arm. When intercostabrachial nerve is damaged, fascicules originating from T1 and T3 innervates this area. Separate axillary incision used in our BCS-AD may damage these branches.

In a series by Kwan et al. the incidence for the loss of strength was between 17-33% (20). Tasmuth et al. also reported that the incidence was higher when the surgery performed on the dominant hand side (8). But in our series the incidence was 28.7% for the left breast and 18.3% for the right breast. One possible explanation for this might be the more frequent use of dominant arm.

Kwan et al. reported that in the presence of lymphedema, stiffness of the arm and shoulder increases from 2% to 7.1% and 5.9% to 14.2% respectively (20). The removal of lymphatic tissue with axillary dissection decreases inflammatory response in the arm. Besides, interstitial fluid, rich for proteins and lipids, is a suitable environment for bacterial growth. Infection may also contribute to the pathogenesis of lymphedema (10).

Restricted mobility was seen in 2-51% of the patients with mastectomy and as in the case in our study, the most frequently affected movement was abduction (12). More than 50% restriction is described as "heavy loss of mobility". Gutman and Molinaro had explained the reasons as; post-operative pain, scatrisial tissues, loss of skin, damage to nerves (the medial and lateral pectoral nerves, n. thoracicus longus and n. toracodorsalis) and hyperabduction of the arm during the operation resulting with the brachial plexus damage (21,22). Gerber et al. had reported that there was no difference between BCS-AD and MRM with respect to the arm mobility, but the recovery period after BCS-AD was shorter than MRM (17). Christensen et al. reported that, restricted mobility was more prominent for patients that RT given to the chest wall and axilla (23). Keramopulos et al. also reported that, mobility problems were much more prominent for the patients with more than 9 metastatic axillary lymph nodes and possible explanation was more extensive dissection and damage to the nerves for patients with macroscopically involved axillary lymph nodes (24). However, Kuehn et al. reported that, axillary metastasis had no impact on arm mobility (25). In our study, axillary lymph node metastasis had a negative influence on arm mobility (42.2% vs 18.4%, p= 0.001). Diabetes mellitus was also one of the factors affecting arm mobility. Neuropathy and vasculopathy caused by diabetes, poor wound healing and increased tendency for wound infections may contribute to this situation.

CONCLUSION

Axillary lymph node metastasis was not observed in about half of our study population. In general, arm morbidity is observed in 50% of patients with axillary lymph node dissection. This rate increases to 70% with radiotheraphy. Unnecessary lymph node dissection should be avoided to decrease arm morbidity. Its imperative that axillary lymph node dissection should be performed in accordance with the results of sentinal lymph node biopsy.

REFERENCES

1. *Delmar R. Complications associated with mastectomy. Surg Clin North Am 1983;63:1331-51.*
2. *Wedgwood K, Benson EA. Non-tumor morbidity and mortality after modified radical mastectomy. Ann Royal Coll Surg Engl 1992;74:314-7.*
3. *Lin PP, Allison DC, Wainstock J, et al. Impact of axillary lymph node dissection on the therapy of breast cancer patients. J Clin Oncol 1993;11:1536-44.*
4. *Stevens PE, Dibble SL, Miaskowski C. Prevelance, characteristics and impact of post-mastectomy pain syndrome: An investigation of women's experiences. Pain 1995;61:1-8.*
5. *Falk SJ. Radiotherapy and the management of the axilla in early breast cancer. Br J Surg 1994;81:1277-81.*
6. *Fowble BL, Solin LJ, Schultz DJ, Goodman RL. Ten year results of conservative surgery and irradiation for stage I and II breast cancer. Int J Radiat Oncol Biol Phys 1991;21: 269-77.*
7. *Tasmuth T, von Smitten K, Kalso E. Pain and other symptoms during the first year after radical and conservative surgery for breast cancer. Br J Cancer 1996;74:2024-31.*
8. *Tasmuth T, Blomqvist C, Kalso E. Chronic post-treatment symptoms in patients with breast cancer operated in different surgical units. Eur J Surg Oncol 1999;25:28-43.*
9. *Ivens D, Hoe AL, Podd TJ, Hamilton CR, Taylor I, Royle GT. Assessment of morbidity from complete axillary dissection. Br J Cancer 1992;66:136-8.*
10. *Roses DF, Brooks AD, Harris MN, Shapiro RL, Mitnick J. Complications of level I-II axillary dissection in the treatment of carcinoma of the breast. Ann Surg 1999;230:194-201.*
11. *Olsen NK, Pfeiffer P, Johannsen L, Schröder H, Rose C. Radiation induced brachial plexopathy: Neurological follow up in 161 recurrence-free breast cancer patient. Int J Radiat Oncol Biol Phys 1993;26:43-9.*
12. *Rietman JS, Dijkstra PU, Hoekstra HJ, et al. Late morbidity after treatment of breast cancer in relation to daily activities and quality of life: A systematic review. Eur J Surg Oncol 2003;29:229-38.*
13. *Schrenk P, Rieger R, Shamiyeh A, Wayand W. Morbidity following sentinel lymph node biopsy versus axillary lymph node dissection for patients with breast carcinoma. Cancer 2000;88:608-14.*
14. *Liljegren G, Holmberg L. Arm morbidity after resection and axillary disection with or without post-operative radiotherapy in breast cancer stage I. Result from a randomised trial. Eur J Cancer 1997;33:193-9.*
15. *Hack TF, Cohen L, Katz J, Robson LS, Goss P. Physical and psychological morbidity after axillary lymph node dissection for breast cancer. J Clin Oncol 1999;17:143-9.*
16. *Garden FH, Gillis TA. Principles of cancer rehabilitation. In: Braddom RL (ed). Physical Medicine and Rehabilitation. 1st ed. Pennsylvania: WB Saunders Company, 1996:1199-214.*
17. *Gerber L, Lampert M, Wood C, et al. Comparison of pain, motion, and edema after modified radical mastectomy vs. local excision with axillary dissection and radiation. Breast Cancer Res and Treat 1992;21:139-45.*
18. *Montague ED. Experience with altered fractionation in radiation of breast cancer. Radiology 1968;90:962-6.*
19. *Ververs JM, Roumen RM, Vingerhoets AJ, et al. Risk, severity and predictors of physical and psychological morbidity after axillary lymph node dissection for breast cancer. Eur J Cancer 2001;37:991-9.*
20. *Kwan W, Jackson J, Weir LM, Dingee C, McGregor G, Olivotto IA. Chronic arm morbidity after curative breast cancer treatment: Prevalence and impact on quality of life. J Clin Oncol 2002;20;4242-8.*

21. Gutman H, Kersz T, Barzilai T, Haddad M, Reiss R. Achievements of physical therapy in patients after modified radical mastectomy compared with quadrantectomy, axillary dissection and radiation for carcinoma of the breast. Arch Surg 1990;125:389-91.
22. Molinaro J, Kleinfeld M, Lebed S. Physical therapy and dance in the surgical management of breast cancer. A clinical report. Phys Ther 1986;66:967-9.
23. Borup Christensen S, Lundgren E. Sequelae of axillary dissection and axillary sampling with or without irradiation for breast cancer. Acta Chir Scand 1989;155:515-9.
24. Keramopoulos A, Tsionou C, Minaretzis D, Michalas S, Aravantinos D. Arm morbidity following treatment for breast cancer with total axillary dissection: A multivariated approach. Oncology 1993;50:445-9.
25. Kuehn T, Klauss W, Darsow M, et al. Long-term morbidity following axillary dissection in breast cancer patients-clinical assessment, significance for life quality and the impact of demografic, oncologic and therapeutic factors. Breast Cancer Res Treat 2000;64:275-86.

Acta Oncologica Turcica 2009; 42: 24-26

Bir Akut Promiyelositik Lösemi Olgusunda "All-Trans Retinoic Acid (ATRA)" Tedavisi Sırasında Ağrısız Skrotal Ülser

Painless Scrotal Ulcer During All-Trans Retinoic Acid (ATRA) Treatment for an Acute Promyelocitic Leukemia Case

Müyesser SAYKI[1], Meltem YÜKSEL[2], Şule Mine BAKANAY[1], Mutlu ARAT[1]

[1] Ankara Üniversitesi Tıp Fakültesi Hematoloji Bölümü,
[2] SB Dr. Abdurrahman Yurtarslan Ankara Onkoloji Eğitim ve Araştırma Hastanesi, Hematoloji Bilim Dalı, ANKARA

ÖZET

FAB sınıflamasına göre akut miyeloblastik lösemi (AML) M3 olarak adlandırılan akut promiyelositik lösemi (APL), akut miyeloblastik löseminin genellikle hipergranüler lösemik hücreler, kanama eğilimi ve patogenezde önemli rol alan t(15,17) ile karakterize bir alt tipidir. APL'de altın standart tedavi "all-trans retinoic acid (ATRA)" içeren kombinasyonlardır. ATRA, olası önemli yan etkilerine rağmen iyi tolere edilmektedir. Bu olguda, AML tanısı alan ve ATRA tedavisi sırasında skrotal ülser gelişen 50 yaşında bir erkek hasta bildirilmektedir. Literatürde ATRA ilişkili birkaç skrotal ülser olgusu bulunmakla birlikte araştırmalarımıza göre ağrısız karakterde bildirilen ilk olgudur.

Anahtar Kelimeler: *Akut promyelositik lösemi, "all-trans" retinoik asit, skrotal ülser.*

SUMMARY

Acute promyelocytic leukemia (APL), acute myeloblastik leukemia (AML) M3 according to FAB classification is a distinct subtype of AML usually characterized by hypergranular leukemic cells, bleeding diathesis and a spesific translocation t(15:17) which plays a pivotal role in the pathogenesis of APL. The gold standard therapy in APL is all-trans retinoic acid (ATRA) containing combinations. Despite possible significant side effects, ATRA is well tolerated. We report on a 50-year-old man with APL who developed scrotal ulcerations during treatment with ATRA. Although there are few case reports, to our knowledge this case is the first one that has painless scrotal ulcerations related with ATRA.

Key Words: *Acute promyelocytic leukemia, all-trans retinoic acid, scrotal ulcer.*

GİRİŞ

Akut promiyelositik lösemi [APL, akut miyeloblastik lösemi (AML) M3]'nin başvuru sırasında sık görülen özellikleri lökopeni veya pansitopeni, t(15,17) ilişkili yaygın damar içi pıhtılaşması veya primer fibrinolizdir (1). Tedavide tam remisyon elde edebilmek için kemoterapiye bağlı kemik iliği aplazisini sağlamak zorunlu değildir. Antrasiklin türevi antibiyotiklere ve oral veya kapsüle formu kullanılabilen farklılaştırıcı bir ajan olan "all-trans retinoic acid (ATRA)"ya cevap yüksektir (1). 15,17 translokasyonu PML ve RAR-α genlerini birleştirerek 2 resiprokal füzyon transkriptinin sentezine neden olur. PML/RAR-α, şimdiye kadar çalışılan hastaların tamamında saptanırken RAR-α/PML hastaların 2/3'ünde saptanmıştır. ATRA çoğu hastada iyi tolere

edilmekle birlikte kuru cilt, kaşıntı, kuru ağız ve kemik ağrısı en sık görülebilen yan etkilerdir. Daha ciddi bir komplikasyon ise ateş, nefes darlığı, radyografik pulmoner infiltrasyon, plevral efüzyon ve kilo artışı ile karakterize retinoik asit sendromu ise hastaların %25'inde görülmektedir. Skrotal veya penil ülserasyonlar erkeklerin çok azında oluşmaktadır. Bu olguda ATRA tedavisi sırasında bir hastamızda gelişen ağrısız skrotal ve penil ülserasyon komplikasyonunu spesifik bir yan etki olarak bildirmekteyiz.

OLGU SUNUMU

Ocak 2005'te 50 yaşında bir erkek hasta ateş, halsizlik, labial herpetik lezyon semptomlarıyla başvurdu. Diğer sistemlerin fizik muayenesi normaldi. Tam kan sayımında hemoglobin seviyesi 11.1 g/dL, trombosit sayısı 57 x 10^9/L, lökosit sayısı 2.9 x 10^9 idi. Periferik yaymada promiyelositler gözlenmekteydi. Koagülapati bulguları olmaya hastanınn bakılan D-Dimer seviyesi 558 (normal 250 μg/L) idi. Kemik iliği aspirasyonu yapılarak promiyelositik lösemi (M3, FAB) tanısı doğrulandı ve peroksidaz boyası pozitif tespit edildi. Sitogenetik analitik incelemede t(15,17) translokasyonu gösterildi. Akım sitometrik yöntemle yapılan immünfenotiplemede CD117, CD33, CD45 ve sitoplazmik MPO pozitif, HLA-DR, CD2, CD19 negatif idi. 45 mg/m^2/gün dozunda ATRA tedavisi başlandı. Kemoterapinin 3. gününde 12 mg/m^2/gün dozunda idarubisin infüzyonu 3 gün süresince uygulandı. Tedavinin 2. gününde hasta febril oldu ve ampirik antibiyoterapi olarak piperasilin-tazobaktam ve amikasin başlandı. İnfeksiyon odağının göstergesi olabilecek herhangi bir semptom ve bulgu saptanmamasına rağmen ateş kontrol altına alınamaması üzerine imipenem tedavisine geçildi ve 9. günde de antifungal tedavi eklendi. ATRA tedavisinin 9. gününde hasta ağrısız skrotal ve penil ülserler tarifledi ve fizik muayenede 0.5 ve 1 cm boyutlarında 4 lezyon tespit edildi. Yapılan skrotal biyopside epidermal akantozis ve ülserasyon saptandı. ATRA tedavisinin 19. gününde ülseröz lezyonlar skara dönüştü. Topikal tedavinin uygulandığı lezyonlarda iyileşme yavaş seyretti. İndüksiyon tedavisi sırasında ATRA ilişkili başka bir yan etki veya retinoik asit sendromu izlenmedi.

TARTIŞMA

ATRA ve antrasiklin içeren kemoterapinin eş zamanlı olarak indüksiyon, konsolidasyon ve idame tedavide uygulanılabilirliği bilinmektedir. ATRA miyelogenik lösemik hücrelerin fenotip olarak olgun miyeloid hücrelere farklılaşmasını uyarmaktadır (2).

Skrotal ülserasyon patogenezi bilinmemektedir. Koga ve arkadaşları, ATRA'nın insan nötrofil fonksiyonları üzerine direkt etkisini araştırdı ve ATRA'nın (10-200 μm) intakt nötrofillerde doz bağımlı olarak süperoksid (O2-) üretimine yol açarak doku hasarını oluşturabileceği bulundu (3). APL'de ATRA tedavisi sırasında meydana gelen skrotal ülser etyolojileri farklıdır. Bunlar septik emboliye ikincil cilt infeksiyonu, nekrotizan vaskulit, Sweet's sendromu, lösemi kütis ve eritema nodozum olabilir (4-6). Yaygın görülen yan etkiler döküntü, saç dökülmesi, terleme ve eritemdir. Ancak skrotal ülserasyona çok nadir rastlanılmaktadır.

APL hastalarında gözlenen skrotal ülserasyonların bildirilen klinik karakteristikleri ATRA tedavisinin 9. gününde ateşi takiben ortaya çıkması ve skrotal ağrıya eşlik etmesidir. Skrotum dışında herhangi bir lokalizasyon veya ilişkili başka semptom veya bulgu bulunmamaktadır. Bildirilen hastalara intravenöz steroid tedavisi veya ATRA kesilerek lokal steroid tedavisi uygulanmış. Sistemik steroid tedavisi ve ATRA'nın kesilmesi skrotal lezyonların iyileşmesinde etkin değerlendirilmiştir (4-14). Bizim olgumuzdaki skrotal ülser hem klinik özellik hem tedavi yöntemi olarak öncekilerden farklıdır. Olgumuzda ülseröz lezyonlar hem ağrısızdı hem de sadece skrotumda değil penistede bulunmaktaydı. Ayrıca ATRA tedavisine de devam edilmişti. Olgumuzda indüksiyon tedavisi sonrası tam remisyon başarılmıştı. Bu yan etkinin gelişmesinin ATRA'ya cevabı etkilemediği düşünülebilir.

Bu vaka, skrotal ülserasyonun ATRA yan etkisi sonucu ortaya çıktığını göstermektedir ve ATRA tedavisi sırasında gözlenen cilt lezyonlarının ayırıcı tanısında göz önünde bulundurulmalıdır. Skrotal ülserasyonlar nedeniyle ATRA tedavisinin kesilmesi gerekli değildir.

KAYNAKLAR

1. *Ghaddar H, Anderlini P, Estey E. Treatment of acute myelogenous leukemia. N Engl J Med 1995;332:1717-8.*
2. *Sanz M, Tallman M, Lo-Coco F, et al. Tricks of the trade for the appropriate management of newly diagnosed acute promyelocytic leukemia. Blood 2005;105:3019-25.*
3. *Koga H, Fujita I, Miyazaki S. Effects of all-trans-retinoic acid on superoxide generation in intact neutrophils and a cell-free system. Br J Haematol 1997;97:300-5.*
4. *Raymond PW, Hugues de The, Wang ZY, Degos L. Acute promyelocytic leukemia. N Engl J Med 1993;329:177-89.*
5. *Astudillo L, Loche F, Reynish W, et al. Sweet's syndrome associated with retinoic acid syndrome in a patient with promyelocytic leukemia: Case report. Ann Hematol 2002; 81:111-4.*

6. *Longacre TA, Smoller BR. Leukemia cutis. Analysis of 50 biopsy-proven cases with an emphasis on occurrence in myelodysplastic syndromes. Am J Clin Pathol 1993;100: 276-84.*
7. *Gettinger S, Shapira I, Sheinfeld N, Grossbard M. Complications of therapy in cancer patients: Case 2. Scrotal ulceration during all-trans-retinoic acid therapy for acute promyelocytic leukemia. J Clin Oncol 2004;22:4648-9.*
8. *Charles K, Kana M, Winfield D, Reilly J. Scrotal ulceration during all trans retinoic (ATRA) therapy for acute promyelocytic leukaemia. Clin Lab Haem 2000;22:171-4.*
9. *Mourad YA, Jabr F, Salem Z. Scrotal ulceration induced by all-trans-retinoic acid in a patient with acute promyelocytic leukemia. Int J Dermatol 2005;44:68-9.*
10. *Pavitron K, Arjun R, Aruna R, Thomas M. Scrotal ulceration during induction therapy of acute promyelocytic leukemia with ATRA. Am J Hematol 2004;75:260-1.*
11. *Fukuno K, Tsurumi H, Goto H, et al. Genital ulcers during treatment with all-trans retinoic acid for acute promyelocytic leukemia. Leuk Lymphoma 2003;44:2009-13.*
12. *Tajima K, Sagae M, Yahagi A, et al. Scrotum exfoliative dermatitis with ulcers associated with treatment of with all-trans retinoic acid. Rinsho Ketsueki 1998;39:48-52.*
13. *Mori A, Tamura S, Katsuna T, et al. Scrotal ulcer occuring with acute promyelocytic leukemia during treatment with all-trans retinoic acid. Oncol Rep1999;6:55-8.*
14. *Kuo M, Dunn P, Wu H, Shih L. All trans retinic acid induced erythema nodosum in patients with acute promyelocytic leukemia. Ann Hematol 2004;83:376-80.*

Acta Oncologica Turcica 2009; 42: 27-29

Non-Hodgkin Lenfomalı Hastalarda Hepatit B ve C Virüs Seroprevalansı: Tek Merkez Deneyimi

Hepatitis B and C Virus Seroprevalance of the Patients with Non-Hodgkin's Lymphoma: Single Center Experience

Ülkü YALÇINTAŞ ARSLAN[1], Fatih Oğuz ÖNDER[1], Doğan UNCU[1], Saadet TOKLUOĞLU[1], Ayşe GÖK DURNALI[1], Gökhan ÇELENKOĞLU[1] Güngör UTKAN[2], Necati ALKIŞ[1]

[1] SB Dr. Abdurrahman Yurtarslan Ankara Onkoloji Eğtim ve Araştırma Hastanesi, Medikal Onkoloji Bölümü, ANKARA
[2] Ankara Üniversitesi Tıp Fakültesi, Tıbbi Onkoloji Bilim Dalı, ANKARA

ÖZET

Hepatit B ve C virüsleri (HBV ve HCV) lenfoid dokularda da çoğalabilen, hepatotropik virüslerdir. Her iki virüs de kronik antijenik uyarıma neden olabilir ve lenfoproliferatif hastalıklarla ilişkili olabilir. Bu çalışma ile bizim merkezimizdeki non-Hodgkin lenfoma (NHL) hastalarında HCV ve HBV seroprevalansı ve bunun hasta karakteristikleri ile ilişkisini değerlendirmek amaçlandı. Bu çalışmada retrospektif olarak Ankara Onkoloji Hastanesine Kasım 2001-Mart 2008 tarihleri arasında kabul edilen 164 NHL hastasında hepatit B virüs yüzey antijeni (HbsAg) ve anti-hepatit C virüs antijeni (anti-HCV-Ab) sıklığı değerlendirildi Bu değerlendirme tanı sırasında ve "Enzyme Linked Immunosorbent Assay (ELISA)" yöntemi ile yapıldı. Kontrol grubu olarak hastanemiz ortopedi kliniğine başvuran kanser dışı 165 hasta alındı. Çalışmaya alınan histolojik olarak tanısı doğrulanmış 164 NHL hastasının 159'unu B hücreli lenfomalar, 5'ini T hücreli lenfomalar oluşturmaktaydı. Yüz elli dokuz hastanın 23 (%14)'ü düşük greydli lenfoma hastalarıydı. Hastaların 91 (%55)'i erkek, 73 (%45)'ü kadındı. Hastaların 15 (%9.1)'inde HbsAg pozitif bulundu. Bu hastaların 3'ü ekstranodal, 9'u yaygın büyük hücreli lenfoma, geri kalan 3 hastada ise düşük greydli lenfoma saptandı. Anti-HCV-Ab, 3 (%1.8) hastada pozitif bulundu. Bu hastalarda aynı zamanda HbsAg pozitifliği de mevcuttu. Hastalardan biri splenik lenfoma, diğer 2 hasta yaygın büyük hücreli lenfoma tanısı almıştı. Kontrol grubuna göre NHL hastalarında HbsAg seroprevalansı yüksek, ama anti-HCV-Ab prevalansı benzer olarak bulundu (9.1 vs %3, p= 0.0366 ve 1.8 vs %1.2, p= 0.9945 sırası ile). HbsAg pozitif olan evre I foliküler lenfoma hastası dışında diğer tüm hastalar kemoterapi almış olup HBV veya HCV ile infekte hastaların 6'sının antiviral ajanlarla tedavi aldığı tespit edildi. On beş hastanın antiviral tedavi almayan 2 (%13) tanesinde sitotoksik tedavi esnasında HBV infeksiyonu reaktivasyonu gözlendi. Bu bulgular bizim merkezimizde NHL hastalarda hepatit taşıyıcı sıklığının kanser olmayan hasta popülasyonuna göre yüksek olduğunu göstermektedir. Bu nedenle ülkemizde NHL hastalarında tedaviye başlanmadan önce HCV ve HBV belirteçleri değerlendirilmelidir.

Anahtar Kelimeler: *Hepatit B ve C virüsü, non-Hodgkin lenfoma.*

SUMMARY

Hepatitis B and C viruses (HBV and HCV) are hepatotrophic viruses that can also proliferate in lymphoid tissues. Both of them can be cause chronic antigenic stimulation and may be related with lymphoproliferative disorders. Aim of this study is to evaluate HBV and HCV viruses seroprevalence in non-Hodgkin's lymphoma (NHL) patients in our cancer center and their relation with patient characteristics. We investigated hepatitis B virus surface antigen (HbsAg) and anti-hepatitis C virus antigen (anti-HCV-Ab) frequency in one hundred sixty four NHL patients retrospectively who admitted in our hospital between November 2001- March 2008. We overviewed in the study HBV and HCV infected patients' disease characteristics. HBsAg and anti-HCV-Ab tests had been applied by Enzyme-Linked Immunosorbent Assay (ELISA) for these patients as a part of initial evaluating process at their first visit. The control group consisted of non-cancer patients treated in orthopedi clinics of our hospital (n= 165). Histologically confirmed 164 NHL patients were enrolled in this study. Among those 159 were B-cell lymphoma

patients and the rest 5 were T-cell origin lymphoma patients. Twenty three patients of 159 patients (14%) were diagnosed as low grade lymphoma. Ninety one patients (55%) were male and seventy three patients (45%) were female. HBsAg was found positive in fifteen patients (9.1%). Three patients had extranodal and nine patients had nodal diffuse large B-cell lymphoma (DLBCL). Rest of these patients had low grade lymhomas. Anti-HCV-Ab was positive in three (1.8%) patients, additionally HBsAg positivity was detected in the same three patients. One of them had splenic other two patients had diffuse large B-cell lymphomas. HBsAg prevalence was found higher but anti-HCV-Ab prevalence was found similar between NHL and control group (9.1 vs 3%, p= 0.0366 and 1.8 vs 1.2%, p= 0.9945 respectively). All of patients received chemotherapy except one patient at stage I follicular lymphoma who had HBsAg positive. Six patients infected HBV and/or HCV were treated antiviral agents. Two patients among 15 who did not received prophylactic antiviral therapy during their cytotoxic treatment suffered from reactivation of HBV infection (%13) These findings supported that hepatitis carrier frequency in NHL patients more than non-cancer patients population according to our cancer center data. For these reason hepatits B and C markers should be evaluated before NHL treatment in our country.

Key Words: *Hepatitis B and C virus, non-Hodgkin's lymphoma.*

GİRİŞ

Hepatit C (HCV) ve B (HBV) virüsleri lenfoid dokularda da çoğalabilen hepatotropik virüslerdir (1,2). Her iki virüsün de kronik antijenik uyarıma neden olarak lenfoproliferatif hastalıklarla ilişkili olabileceği litaratürde bildirilmiştir (3).

Popülasyon tabanlı bir çalışmada, HBV ile infekte hastalarda non-Hodgkin lenfoma (NHL) gelişme sıklığının infekte olmayan hastalara oranla 3 kat daha olası olduğu bildirilmiştir (4).

Hepatit C virüs seropozitifliği ve NHL gelişme riski arasındaki ilişkiyi değerlendirmek amaçlı birçok farklı ülkede çalışmalar yapılmıştır. Bu çalışmaların bazılarından elde edilen bulgular HCV ile özellikle B-hücre kökenli NHL gelişme riski arasında pozitif bir ilişki olduğunu göstermiştir (5-7)

Bu çalışmanın amacı bizim kanser merkezimizde NHL hastalarında HBV ve HCV seroprevalansını ve onların hasta karakteristikleri ile olan ilişkisini değerlendirmektir.

HASTALAR ve YÖNTEM

Biz bu çalışmada retrospektif olarak Kasım 2001 ile Mart 2008 tarihleri arasında hastanemize kabul edilen 164 NHL hastasında hepatit B virüs yüzey antijeni (HbsAg) ve anti-HCV antikoru (anti-HCV-Ab) sıklığını araştırdık.

Ayrıca HBV ve HCV ile infekte hastaların karakteristiklerini gözden geçirdik. Bu hastalarda HbsAg ve anti-HCV-Ab testleri "Enzyme-Linked Immunosorbent Assay (ELISA)" yöntemi ile hastaneye kabul edildiklerinde değerlendirme işlemlerinin bir parçası olarak değerlendirmeye alındı. Kontrol grup hastanemiz ortopedi kliniğine kanser dışı nedenle başvuran hastaları içermektedir (n= 165). İstatistiksel değerlendirme Fisher exact ve Ki-kare testi ile yapıldı.

SONUÇLAR

Bu çalışmaya histolojik olarak doğrulanmış 164 NHL hastası dahil edildi. Bu hastaların 159'unu B-hücreli lenfomalı, geri kalan 5'ini de T-hücreli lenfomalı hastalar oluşturmaktaydı. Doksan bir (%55) hasta erkek, 73 (%45) hasta kadından oluşmaktaydı. Yüz elli dokuz hastanın 23 (%14)'ü düşük greydli lenfoma tanısı almıştı..

HBsAg, 15 (%9.1) hastada pozitif bulundu. Bu hastaların 3'ü ekstranodal ve 9'u nodal difüz büyük B-hücreli lenfoma (DLBCL) olup, geri kalan hastalar düşük greydli lenfoma olarak saptandı. Anti-HCV-Ab, 3 (%1.8) hastada pozitif olup, aynı zamanda bu 3 hastada HBs Ag pozitifliği de saptandı. Bu hastaların biri splenik diğer iki hasta ise difüz büyük B-hücreli lenfoma grubundandı. NHL hastalarda kontrol gruba göre HBs-Ag prevalansı daha yüksek, fakat anti-HCV prevalansı benzer olarak bulundu (sırası ile 9.1 karşı %3, p= 0.0366 ve 1.8 karşı %1.2, p= 0.9945). HbsAg pozitif olan evre I folliküler lenfoma hastasının dışındaki tüm hastalar kemoterapi almış olup, HBV ve/veya HCV ile infekte olan hastaların 6'sı antiviral ajanlarla tedavi edilmişlerdir. On beş hastanın içinde antiviral tedavi almamış olan iki hastada sitotoksik tedavi esnasında HBV reaktivasyonu gözlenmiştir (%13).

TARTIŞMA

Bu sonuçlar kontrol grubuna oranla NHL hastalarda HBV seropozitifliğinin anlamlı olarak yüksek olduğunu göstermiştir. Biz HBsAg prevalansını NHL grubunda %9.1, kontrol grubunda %3 olarak bulduk. Bu çalışmada hepatit C virüs seropozitifliği açısından NHL hastalar ve kontrol grubu arasında istatistiksel olarak anlamlı bir fark gösterilemedi. Ülkemizde daha önce yapılmış olan epidemiyolojik çalışmalarda HBV seropoziflik oranı %2.46 ile %6.6 arasında değişmek-

tedir (8). Ülkemizde sağlıklı kişilerde anti-HCV-Ab seropozitifliği için bildirilen oranlar ise %0.3 ile %1.8 arasında değişmektedir (9).

HBV endemik olduğu bölgelerde yapılan bir çalışmada NHL grubunda HBV %15.5 iken, kontrol grupta bu oran %8.1 olarak bildirilmiştir (10). İtalya'da B-hücreli lenfomalarda yapılan başka bir çalışmada ise kontrol grupta HBV %2.8 olmasına rağmen bu oran NHL hastalarında %8.5'tir (11). Ülkemizde NHL hastalarda yapılan retrospektif bir değerlendirmede HBV seropozitiflik oranı %11, HCV seropozitiflik oranı ise %1.7 olarak bildirilmiştir (12). Bu veriler NHL hastalarda bulduğumuz yüksek HBsAg pozitiflik oranını desteklemektedir. Anti-HCV-Ab açısından ise bizim çalışmamız ile benzer oranlar saptanmıştır. HBsAg seropozitifliği açısından, bulduğumuz değerler hem bu çalışmanın kontrol grubuna hem de ülkemizde yapılan epidemiyolojik çalışma verilerine göre daha yüksek orandadır. HCV seropozitifliğinin yüksek olduğu ve düşük olduğu ülkelerde yapılan çalışmalarla HCV infeksiyonu ile NHL arasındaki ilişki araştırılmış ve bir ölçüde açıklığa kavuşmuş olmasına rağmen HBV infeksiyonu ile NHL arasındaki ilişki henüz tartışmalıdır. Çok merkezli bir çalışma ile kronik HBV infeksiyonu ve HBV taşıyıcısı olan hasta gruplarında NHL görülme sıklığının saptanmasıyla bizim toplumumuz için NHL ve HBV ilişkisi açısından daha sağlıklı veriler elde edileceği düşünülmektedir.

Bizim serimizde hastaların büyük bir çoğunluğu B-hücreli lenfoma olmasına rağmen HCV, NHL hastalarında görülme sıklığında kontrol grubuna göre anlamlı bir farklılık gösterilemedi. HCV seropozitif olan hastaların hepsi de, HBV seropozitif hastalardı. Her üç hasta da B hücreli lenfomaydı. Bu bulgular hepatit virüsleri ile B hücre kökenli NHL arasında bir ilişki olabileceğini düşündürmektedir. Marcucci ve arkadaşlarının çalışmasında da bizim çalışmamızda olduğu gibi HBV ile infekte hastaların 4'ünde HCV infeksiyonu bulunmuş ve kontrol grubunda her iki infeksiyonun bir arada olduğu hiçbir olgu tespit edilememiştir (11).

Ülkemizdeki HCV prevalansının düşük ve çalışma grubunun sınırlı sayıda olması, çalışmadaki NHL hastalarında HCV seropozitifliğinin kontrol grubuna göre farklılık göstermediği açısından bir açıklama olabilir.

Sonuç olarak; bu bulgular ile, bizim merkezimizde kanserli olmayan hasta popülasyonuna göre NHL hastalarında hepatit taşıyıcılığı oranı daha yüksek olduğu düşüncemiz desteklenmiştir. Ülkemizde NHL hastalarında hepatit taşıyıcılığının tedaviye başlamadan önce değerlendirilmesinin, seropozitif olan olgularda antiviral profilaksinin başlanabilmesi açısından faydalı olacağı düşünülmektedir.

KAYNAKLAR

1. *Ferri C, Monti M, La Civita L, et al. Infection of peripheral blood mononuclear cells by hepatitis C virus in mixed croglobulinemia. Blood 1993;82:3701-4.*
2. *Yoffe B, Noonan CA, Melnick JL, et al. Hepatitis B virus DNA in mononuclear cells and analysis of cell subsets for the presence of replicative intermediates of viral DNA. J Infect Dis 1986;153:471-7.*
3. *Agnello V, Chung RT, Kaplan LM, et al. A role of hepatitis C virus infection in type II cryoglobulinemia. N Eng J Med 1992;327:1490-5.*
4. *Ulcickas Yood M, Quesenberry CP Jr, Guo D et al. Incidence of non-Hodgkin's lymhoma among individuals with chronic hepatitis B virus infection. Hepatology 2007; 46:107-12.*
5. *Spinelli JJ, Lai AS, Krajden M, et al. Hepatitis C virus and risk of non-Hodgkin lymhoma in British Columbia, Canada. Int J Cancer 2008;122:630-3.*
6. *Schöllkopf C, Smedby KE, Hjalgrim H, et al. Hepatitis C virus infection and risk of malignant lymhoma. Int J Cancer 2008;122:1885-90.*
7. *de Sanjose S, Benavente Y, Vajdic CM, et al. Hepatitis C and non-Hodgkin lymhoma among 4784 cases and 6269 controls from the International Lymphoma Epidemiology Consortium. Clin Gastroenterol Hepatol 2008;6:451-8.*
8. *Baykan M, Ertuğrul Ö. Türkiye'de HBV ve HCV enfeksiyonlarının durumu. Genel Tıp Dergisi 2001;11:89-92.*
9. *Balık İ. Çeşitli gruplarda Hepatit C virus antikorlarının prevalansı. Turk J Gastroenteheptol 1990;1:55-8.*
10. *Park SC, Jeong SH, Kim J, et al. High prevalence of hepatitis B virus infection in patients with B-cell non-Hodgkin's lymphoma in Korea. J Med Vir 2008;80:960-6.*
11. *Marcucci F, Mele A, Spada E, et al. High prevalence of hepatitis B virus infection in B-cell non-Hodgkin's lymphoma. Haematologica 2006;91:554-7.*
12. *Özgüroğlu M, Bilici A, Turna H, et al. Reactivation of hepatitis B virus infection with cytotoxic therapy in non-Hodgkin's lymphoma. Med Oncol 2004;21:67-72.*

Acta Oncologica Turcica 2009; 42: 30-32

Büyük Hücreli Akciğer Karsinomunda Gingiva Metastazı

Gingival Metastasis in Large Cell Lung Carcinoma

Mutlu DOĞAN[1], Duygu KANKAYA[2], Abdullah BÜYÜKÇELİK[1], Fatih KARATAŞ[3], Güngör UTKAN[1], Orhan ŞENCAN[1], Bülent YALÇIN[1], Gülşah KAYGUSUZ[2], Fikri İÇLİ[1]

[1] Ankara Üniversitesi Tıp Fakültesi, Tıbbi Onkoloji Bilim Dalı,
[2] Ankara Üniversitesi Tıp Fakültesi, Patoloji Anabilim Dalı,
[3]Ankara Üniversitesi Tıp Fakültesi, İç Hastalıkları Anabilim Dalı, ANKARA

ÖZET

Akciğer kanseri sıklıkla kemik, karaciğer, sürrenal ve beyin metastazı yapmaktadır. Gingiva metastazı nadir görülür. Büyük hücreli akciğer karsinomu tanısıyla izlenen elli yedi yaşında erkek hasta durmayan dişeti kanaması şikayeti ile başvurdu. Oral kavite muayenesinde alt gingiva ön yüzünde kesici dişler hizasında kanamalı, ağrılı ve sert yumuşak doku saptandı. Lezyondan yapılan biyopsi büyük hücreli akciğer karsinomu metastazını ortaya koydu. Gingiva metastazına yönelik palyatif radyoterapi başlandı. Durdurulamayan diş eti kanaması şikayetiyle başvuran kanserli hastalarda gingiva metastazı ayırıcı tanılar arasında düşünülmeli ve invaziv incelemelere geçilmeden önce oral kavitenin detaylı muayenesi yapılmalıdır.

Anahtar Kelimeler: *Akciğer kanseri, büyük hücreli akciğer kanseri, gingiva metastazı.*

SUMMARY

Bone, liver, surrenal gland and brain are the usual sites for lung cancer metastasis. However, gingival metastasis of lung cancer is seldom. A fifty-seven year-old male patient who had been followed-up with large cell lung cancer was admitted to the hospital because of gingival bleeding. We have found a fragile, sore and hard lesion on anterior localisation of lower gingiva on oral cavity examination. Histopathology revealed metastasis of large cell lung cancer. Palliative radiotherapy was applied to gingiva. Oral cavity of the cancer patients suffering from serious gingival bleeding should be examined carefully before applying invasive procedures, and gingival metastasis should be kept in mind for differential diagnosis.

Key Words: *Lung cancer, gingival metastasis, large cell lung cancer.*

GİRİŞ

Büyük hücreli akciğer karsinomu; küçük hücreli dışı akciğer kanseri (KHDAK) alt tiplerinden biridir. Kemik, karaciğer, sürrenal ve beyin KHDAK'de en sık metastaz yerleri iken literatürde nadir olarak gingiva metastazı da bildirilmiştir. Bu makalede, ciddi dişeti kanaması ile başvuran ve gingiva metastazı saptanan büyük hücreli akciğer kanserli hasta sunulmuştur.

OLGU SUNUMU

Elli yedi yaşında erkek hasta bir yıl önce hemoptizi şikayeti ile başvurdu, incelemeler sırasında sol akciğer alt lobda kitle saptanarak biyopsi yapıldı. Biyopsinin histopatolojik incelemesinde akciğer parankiminde solid adalar halinde organizasyon gösteren, belirgin nükleol içeren, veziküler nükleuslu, geniş eozinofilik sitoplazmalı, sık mitoz gösteren hücrelerin oluşturduğu tümöral gelişim saptandı.

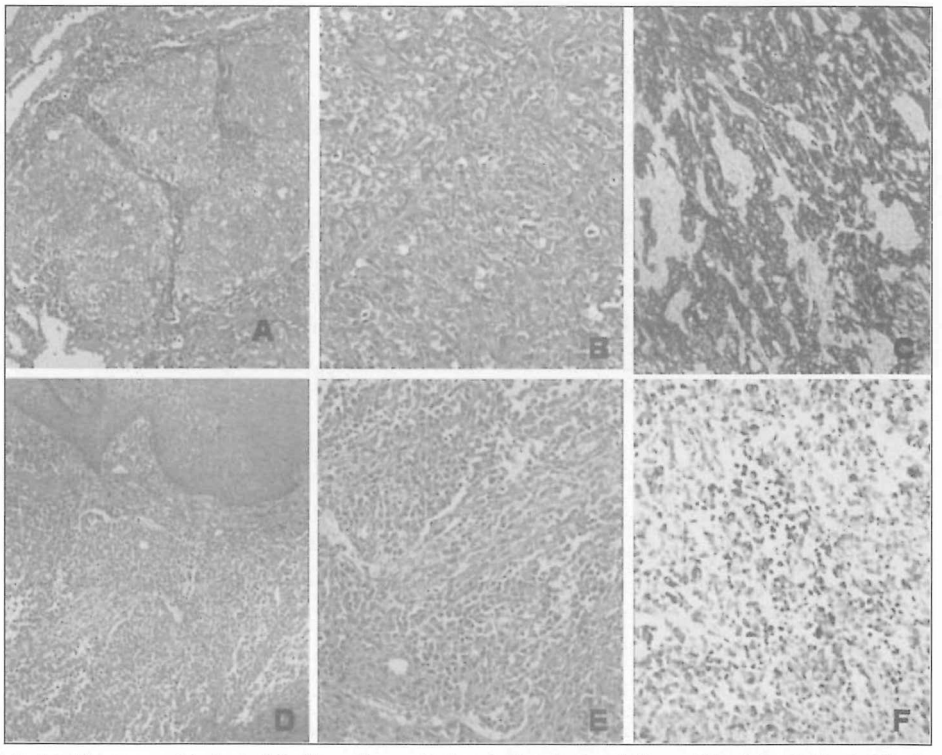

Şekil 1A, 1B, 1C: Akciğer parankiminde büyük poligonal hücrelerin oluşturduğu solid adalar halinde tümöral infiltrasyon ve tümörde CK7 pozitifliği (HE x20, HE x20, CK7 x10).

Şekil 1D, 1E, 1F: Tümör hücrelerinin bukkal mukozada metastazı ve CK7 pozitifliği (HE x10, HE x20, CK7 x20).

Glanduler veya skuamoid diferansiasyon göstermeyen tümöre yapılan immünhistokimyasal incelemede, tiroid transkripsiyon faktör-1 (TTF-1) ile soluk nükleer pozitiflik ve sitokeratin 7 (CK7) ile yaygın sitoplazmik boyanma görülmesi tümörün akciğer orijinini destekledi. Sinaptofizin ve kromogranin-A gibi nöroendokrin belirleyiciler negatif bulundu. Morfolojik ve immünfenotipik özellikler birlikte değerlendirilerek tümörün akciğerin büyük hücreli karsinomu ile uyumlu olduğu sonucuna varıldı (Şekil 1A,1B,1C). Sol alt lobektomi uygulandı. Erken evre olması nedeniyle adjuvan kemoterapi veya radyoterapi uygulanmadı. Beş ay sonra sol sürrenal ve üst lomber vertebralarda metastatik lezyonlar izlendi. Vertebra metastazı için palyatif radyoterapi uygulanmasını takiben hastaya palyatif amaçlı 4 kür sisplatin ve gemsitabin içeren kemoterapinin yanı sıra bifosfanat (zoledronik asit) verildi. Progresyon gelişmesi üzerine ikinci basamak kemoterapi olarak dositaksel tedavisi başlandı. İki kür kemoterapi sonrasında durmayan dişeti kanaması şikayeti ile tekrar doktora başvurdu. Fizik muayenede, alt gingiva ön yüzde 3.0 x 1.5 cm boyutunda kanamalı, ağrılı, sert yumuşak doku gözlendi (Şekil 2). Gingivadaki lezyondan yapılan biyopsinin histopatolojik incelemesinde akciğerde izlenen tümör ile benzer morfolojik özellikler gösteren tümör saptandı. Yapılan immünhistokimyasal incelemede TTF-1 ile az sayıda hücrede soluk nükleer pozitiflik izlenirken, akciğerdeki tümöre benzer şekilde yaygın CK7 pozitifliği izlendi. Bu bulgular eşliğinde gingivada izlenen tümör akciğer büyük hücreli karsinomunun metastazı olarak değerlendirildi (Şekil 1D,1E,1F). Panoramik grafide mandibula osteonekrozuna ait patolojiye rastlanmadı (Şekil 3). Gingiva metastazının ağrılı ve kanamalı olması nedeniyle hastaya palyatif radyoterapi başlandı. Eastern Cooperative Oncology Group (ECOG) performans statüsü 3 olan hastada radyoterapinin 4. gününde septik tablo gelişti. Uygun antibiyotik ve destek tedavisine rağmen 1 gün sonra exitus oldu.

Şekil 2: Alt gingiva ön yüzde 3.0 x 1.5 cm boyutunda kanamalı, sert lezyon.

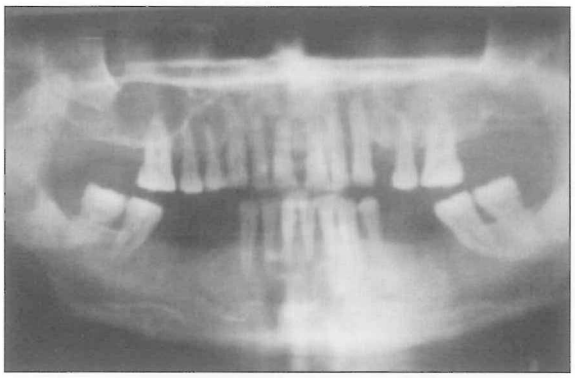

Şekil 3: Panoramik grafide lezyon bölgesinde kemik patolojisi izlenmedi.

TARTIŞMA

Küçük hücreli dışı akciğer kanseri, lokal lenfatik ve vasküler yapıların invazyonu ile bölgesel lenf nodu ve uzak organ metastazlarına neden olur. En sık metastaz bölgeleri; karaciğer, kemik, adrenal ve beyindir. Ancak, hematojen yolla gingiva, orbita gibi atipik bölgelere de metastaz yapabilir (1, 2). Kanserli hastalarda ağız içi yumuşak doku ya da çene kemiği metastazı nadir olup en sık akciğer, meme, böbrek ve kolon kanserlerinde görülür. Literatürde gingiva metastazı olan mide kanserli ve mesane kanserli vakalar bildirilmiştir (3,4). Gingiva metastazı küçük hücreli dışı akciğer kanserinin klinik prezentasyonunda veya seyri sırasında nadir de olsa görülebilir. Jaguar ve arkadaşları sürrenal ve vertebra metastazı ile başvuran KHDAK'li vakalarının oral kavite muayenesinde saptanan üst gingivada yerleşen egzofitik ve nodüler lezyon biyopsisinin metastaz ile uyumlu olduğunu göstermişlerdir (1). Gingiva metastazları, bu vakada olduğu gibi bazen asemptomatik ve morfolojik olarak pyojenik granülomü taklit eden lezyonlar şeklinde prezente olabilirken bazen de bizim vakamızda olduğu gibi kanamalı, ağrılı ve sert lezyonlar şeklinde kendini gösterebilir. Akciğer kanserinde gingiva metastazının, bizim hastamızda olduğu gibi, sıklıkla erkek hastalarda geliştiğine dair veriler mevcuttur (5).

Gingivada kanamalı ve ağrılı lezyonu olan hastalarda biyopsi ile metastaz ekarte edilmelidir. Metastaz saptandığı zaman palyatif kemoterapi veya lokal radyoterapi uygulanabilir. Gingiva metastazı olan akciğer kanserlerinin çoğu kötü diferansiye tümörler olup bunların prognozu çoğunlukla kötüdür (6). Tanaka ve arkadaşları akciğer kanserinde gingiva metastazını takiben medyan sağkalım süresinin 4 ay olduğunu bildirmişlerdir (5).

Maliyn hastalıkların takibi sırasında tutulum bölgesinin yanı sıra tüm sistemlerin muayenesi ile hasta bütün olarak değerlendirilmelidir. Durdurulamayan diş eti kanaması şikayeti akciğer kanserli hastada oral kavite metastazı gibi atipik metastazların habercisi olabilir.

KAYNAKLAR

1- *Jaguar GC, Prado JD, Soares F, et al. Gingival metastasis from non-small cell undifferentiated carcinoma of the lung mimicking a pyogenic granuloma. Oral Oncology Extra 2006;42:36-9.*

2- *Macedo JE, Machado M, Araújo A, Angélico V, Lopes JM. Orbital metastasis as a rare form of clinical presentation of non-small cell lung cancer. J Thorac Oncol 2007;2:166-7.*

3- *Shimoyama S, Seto Y, Anki FO, et al. Gastric cancer with metastasis to the gingiva. J Gastroenterol Hepatol 2004;19: 831-5.*

4- *Chang TS, Liaw CC, Lee KF, et al. Gingival metastasis from gallbladder cancer. Chang Gung Med J 2002;25:553-6.*

5- *Tanaka M, Hiraki A, Ueoka H, et al. Gingival metastasis in lung cancer. Oncol Rep 2002;9:571-4.*

6- *Michiko T, Megumi S, Naohiko I, et al. Cases of gingival metastasis from lung cancer and a review of the literature. Lung Cancer 1999;39:323-9.*

Acta Oncologica Turcica 2009; 42: 33-36

El ve Ayak Yerleşimli Primitif Nöroektodermal Tümörü: İki Olgu Sunumu

Primitive Neuroectodermal Tumors of Hand and Foot: Report of Two Cases

Pelin DEMİR GÜMÜŞDAĞ[1], Murat ARIKAN[2], Nazan ÇİLEDAĞ[1], Elif AKTAŞ[1], Şafak GÜNGÖR[2], Kemal ARDA[1]

[1] SB Dr. Abdurrahman Yurtarslan Ankara Onkoloji Eğitim ve Araştırma Hastanesi, Radyoloji Bölümü, ANKARA
[2] SB Dr. Abdurrahman Yurtarslan Ankara Onkoloji Eğitim ve Araştırma Hastanesi, Ortopedi Bölümü, ANKARA

ÖZET

El ve ayakta primitif nöroektodermal tümör (PNET) gelişimi son derece nadir olup, literatürde sınırlı sayıda olgu bildirilmiştir. Sol ayak proksimal falanksında ve sağ el distal falanksında PNET saptanan 2 olgunun manyetik rezonans görüntüleme bulgularını sunmayı amaçladık.

Anahtar Kelimeler: *Primitif nöroektodermal tümör.*

SUMMARY

Primitive neuroectodermal tumor (PNET) of hand and foot is extremely rare. To our knowledge, limited number of cases of typical PNET has been reported, involving the hand or foot. In this report, we presented magnetic resonance imaging findings of a PNET case localized in the proximal phalanx of left foot and a case localized in distal phalanx of the right hand.

Key Words: *Primitive neuroectodermal tumor.*

GİRİŞ

İskelet dışı primitif nöroektodermal tümör (PNET) nadir görülen yumuşak doku tümörü olup daha ileri yaş grubunda görülmesine rağmen, morfolojik ve histolojik olarak kemiğe ait Ewing sarkomadan ayırt edilemez (1).

İskelet dışı PNET olgularının, biyolojik davranışları daha iyi bilinen ve spesifik tedavileri olan diğer yuvarlak hücreli tümörlerden ayırımının yapılması önem taşımaktadır. Literatürde sınırlı sayıda bildirilen el ve ayak PNET olgularında uygun cerrahi ve kemoterapi protokolü ile iyi sonuçlar elde edildiği bildirilmiştir (2-3).

OLGU SUNUMLARI

Olgu 1

On yedi yaşında bir kadın hasta, sol ayak başparmak bölgesinde ağrı ve şişlik yakınmaları ile merkezimize başvurdu. Yakınmaları sol ayak parmağında hafif bir ağrı ile başlayan hastanın travma öyküsü yoktu. Sol ayak parmağında şişlik dışında sistemik muayenesinde patolojik bir bulgu saptanmayan hastanın çekilen 2 yönlü direkt ayak grafisinde; sol ayak proksimal falanksında, kemiği tamamen tutan, ekspansil, destrüktif malign görünümde tümöral kemik lezyonu saptandı (Resim 1,2). Hastanın rutin tam kan ve biyokimyasal analizinde, eritrosit sedimantasyon

hızında (44 mm/saat, normal değer: 0-20 mm/saat) ve serum laktat dehidrogenaz düzeyinde (257 mg/dL, normal 78 değer: 98-192) artış dışında patoloji tespit edilmedi. Sol ayak manyetik rezonans görüntüleme (MRG) incelemesinde; proksimal falanksı saran, paraosseöz yumuşak doku bileşeninin eşlik ettiği T1 A'da hipointens, T2 A'da hiperintens sinyal özelliğinde, heterojen özellikte kontrastlanan kitle lezyonu saptandı. Bu yumuşak doku kitlesinin etrafındaki ekstensör ve fleksör tendonları çevrelediği ve lateral kesimde interfalangeal yağ alanına doğru ilerlediği saptanmıştır (Resim 3,4). Hastaya uygulanan toraks bilgisayarlı tomografisi normal olarak değerlendirildi. Tüm vücut kemik sintigrafisinde sol ayak 1. parmakta fokal artmış aktivite tutulumu izlenmiştir ve sol ayak bileğinde ise reaksiyonel olarak artmış minimal aktivi-

Resim 1. Ön arka ayak grafisinde sol ayak başparmak proksimal falanksında kemiği destrükte eden litik, ekspansil kitle lezyonu.

Resim 2. Yan grafide ayak başparmak proksimal falanksında litik, ekspansil kitle lezyonu.

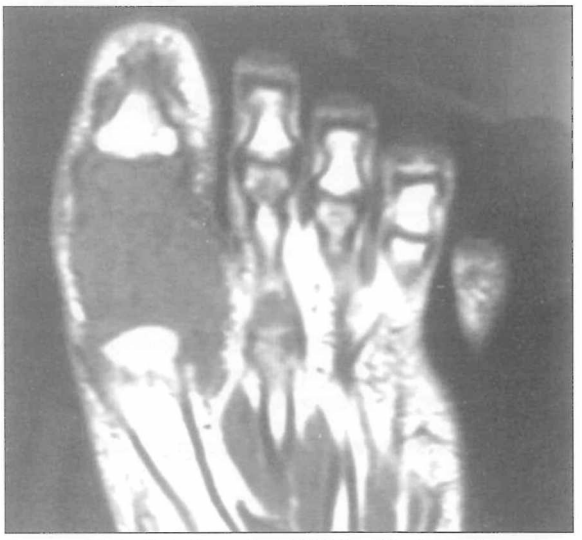

Resim 3. T1 ağırlıklı sagital MRG kesitinde ayak başparmak proksimal falanksında kemiği ekspanse ve destrükte eden, yumuşak doku komponentinin eşlik ettiği, yumuşak doku komponenti lateralde interfalangeal yağ alanına doğru ilerleyen kitle lezyonu.

Resim 4. Kontrastlı T1 ağırlıklı MRG kesitinde ayak başparmak proksimal falanksındaki lezyonun kontrastlandığı ve eşlik eden yumuşak doku komponentinin ekstensör ve fleksör tendonları çevrelediği görülüyor.

te artışı gözlenmiştir. Primer malign kemik tümörü ön tanısı ile hastaya insizyonel biyopsi uygulandı ve biyopsi sonucu yuvarlak hücreli malign tümör olarak değerlendirilirken, CD99 ve nöron spesifik enolaz (NSE) ile tümör hücrelerinde boyanma gözlenmesi üzerine Ewing sarkom tanısı kesinleştirildi. Pediatrik onkoloji konsültasyonu ile definitif cerrahi öncesinde hastaya neoadjuvan kemoterapi verildi. Hastaya bu tanı ile neoadjuvan kemoterapi sonrasında sol ayak 1. parmak metatarsofalangeal eklem seviyesinden dezartikülasyon yapıldı. Postoperatif komplikasyon gelişmedi ve hasta taburcu edildi. Postoperatif patoloji raporunda kemik ve yumuşak doku cerrahi sınırı tümörsüz olarak rapor edildikten sonra ameliyatı takiben 3. haftada yara iyileşmesinin hemen ardından hastaya yapılan pediatrik onkoloji konsültasyonuna dayanılarak 9 kür kemoterapi uygulandı. Hasta postoperatif 72. ayında lokal ve sistemik nüks gelişmeden sorunsuz bir şekilde takip edilmektedir.

Olgu 2

On sekiz yaşında kadın hasta 6 yıl önce sağ orta parmak distal falanksındaki kitle nedeniyle ameliyat olmuş ve operasyon patoloji spesmeni PNET ile uyumlu bulunmuş. Ameliyat sonrası tedavi almak istemeyen olgunun takiplerinde, yapılan fizik muayenede sağ el orta parmak distal falanksında ağrılı bir kitle tespit edildi. Yapılan el MRG'sinde sağ el 3. parmak distal falanks medialinde cilt-cilt altı yağ dokusunda T1 A'da hipointens, T2 A ve STIR'da hiperintens, intravenöz kontrast madde enjeksiyonu sonrası heterojen kontrastlanma gösteren kitle lezyonu izlendi (Resim 5,6). Yapılan insizyonel biyopsinin histopatolojik değerlendirmesi sonucu yuvarlak hücreli malign tümör olarak değerlendirilirken, CD99 ve NSE ile tümör hücrelerinde boyanma gözlenmesi üzerine PNET tanısı kesinleştirildi. Olguya neoadjuvan kemoterapi başlandı. Neoadjuvan kemoterapi sonrası olguya cerrahi tedavi uygulanarak lokal rezeksiyon yapıldı ve cerrahiyi takiben multi-ajan kemoterapisi uygulandı. Takip eden 18 ay içerisinde lokal veya sistemik nüks gelişmeden komplikasyonsuz olarak takip edilmektedir.

TARTIŞMA

PNET nadir görülen yumuşak doku tümörü olup, histolojik ve morfolojik olarak osseöz Ewing sarkomundan ayırt edilmesi mümkün değildir. PNET görülmesi açısından cinsiyet farkı olmayıp, 4-47 yaş aralığında görülebilmektedir (1,3).

İskelet dışı PNET, genellikle ağrısız, değişik büyüklüğe ulaşabilen, kalsifikasyon içermeyen yumuşak doku kitle lezyonu şeklinde görülür.

İskelet dışı PNET olgularında uygulanan cerrahi ve kemoterapi kombinasyonu sağkalımı önemli oranda artıran en önemli tedavi yaklaşımıdır (4). Olgularımızda lokal kontrol cerrahi olarak sağlanırken, hastalığın sistemik kontrolü kemoterapi ile sağlanmıştır.

Resim 5. T1 ağırlıklı sağ el MRG incelemede sağ el 3. parmak distal falanks medialinde cilt-cilt altı yağ dokusunda hipointens sinyal özelliğinde iyi sınırlı kitle lezyonu.

Resim 6. Kontrastlı T1 ağırlıklı el MRG kesitinde sağ el 3. parmak distal falanksı komşuluğunda belirgin kontrast tutulumu gösteren kitle lezyonu.

Ayak yerleşimli PNET olgularında olduğu gibi elde de falanks lokalizasyonlu PNET olgularında da prognoz diğer yerleşim bölgelerine göre oldukça iyidir (4). Cerrahi sonrası lokal rekürrens gelişmesi ayak yerleşimli PNET olguları için çok kötü bir prognostik belirteçtir ve lokal rekürrens gelişen olgularda prognoz metastaz gelişen olgularla benzerdir (5,6)

Nadir rastlanan, agresif ve yüksek rekürrens oranına sahip el ve ayak bölgesinde PNET saptanan 2 olgu literatür eşliğinde sunulmuştur.

KAYNAKLAR

1. *Halefoğlu AM. Primer iskelet dışı Ewing sarkoma. Türkiye Klinikleri J Med Sci 2006;26:579-83.*
2. *Adkins CD, Kitaoka HB, Seidl RK, Pritchard DJ. Ewing's sarcoma of the foot. Clin Orthop Relat Res 1997;169:173-82.*
3. *Kaspers GJ, Kamphorst W, van de Graaf M, van Alphen HA, Veerman AJ. Primary spinal epidural extraosseous Ewing's sarcoma. Cancer 1991;68:648-54.*
4. *Yamaguchi T, Tamai K, Saotome K, Hoshino T, Masawa N. Ewing sarcoma of the thumb. Skeletal Radiol 1997;26:725-8.*
5. *Pritchard DJ. Indications for surgical treatment of localized Ewing's sarcoma of bone. Clin Orthop Relat Res 1980;153: 39-43.*
6. *Neff JR. Nonmetastatic Ewing's sarcoma of bone: The role of surgical therapy. Clin Orthop Relat Res 1986;204:111-8.*

Acta Oncologica Turcica 2009; 42: 37-40

İntrakraniyal Uzanım Gösteren Juvenil Nazofarengeal Anjiyofibroma

Juvenile Nasopharyngeal Angiofibroma with Intracranial Extension

Bige SAYIN[1], Nilgün YILDIRIM[1], Doğan DEDE[1], Nesrin ERTUĞ[1], Süreyya BOYACIGİL[1], Enis YÜKSEL[1]

[1] Ankara Numune Eğitim ve Araştırma Hastanesi, Radyoloji Bölümü, ANKARA

ÖZET

Juvenil nazofarengeal anjiyofibroma (JNA) çoğunlukla genç erkeklerde görülen nadir, benign bir tümördür. İnsidansı 1/6000-1/60.000 olarak bildirilmektedir ve tüm baş-boyun tümörlerinin %0.05-0.5'ini oluşturur. JNA genellikle nazal kavitenin superior veya posterolateral duvarından ya da nazofarenksten köken alır. Anjiyofibromanın agresif özellikte çevre dokulara yayılması ve vasküler karakterde olması, morbidite nedenidir. Bu olgu sunusunda agresif seyirli, intrakraniyal uzanım gösteren JNA olgusu radyolojik bulguları eşliğinde tartışılmıştır.

Anahtar Kelimeler: *Anjiyofibroma, bilgisayarlı tomografi, manyetik rezonans görüntüleme.*

SUMMARY

Juvenile nasopharyngeal angiofibroma (JNA) is a rare benign tumor that usually affects male adolescent. Incidence of JNA is 1/6.000-1/60.000 and it forms 0.05-0.5% of all head and neck tumors. JNA usually stems from superior or posterolateral wall of nasal cavity or nasopharynx. Its agressive local growth and vascularity is a cause of morbidity. In this case report we discuss, a JNA extending intracranially with radiological findings.

Key Words: *Angiofibroma, computed tomography, magnetic resonance imaging.*

GİRİŞ

Nazofarenksin benign tümörleri nadirdir. Benign tümörler içinde en sık görüleni juvenil nazofarengeal anjiyofibroma (JNA)'dır. JNA çoğunlukla genç erkeklerde görülür ve semptomlar genellikle 15 yaş civarında başlar. İnsidansı 1/6.000-1/60.000 olarak bildirilmektedir ve tüm baş-boyun tümörlerinin %0.05-0.5'ini oluşturur (1).

JNA genellikle nazal kavitenin superior veya posterolateral duvarından ya da nazofarenksten köken alır. Anjiyofibroma histolojik olarak benign bir tümör olmasına rağmen agresif klinik davranışından, ekspansif büyümesinden ve lokal ekstansiyonundan dolayı klinik olarak malign kabul edilir (2).

JNA sıklıkla nazofarenks içine ve pterigopalatin fossaya uzanım gösterir. Ayrıca infratemporal fossaya, inferior orbital fissür yoluyla orbita içine, sfenoid sinüse, orta kraniyal fossaya, kavernöz sinüse ve sella içine doğru yayılım gösterebilirler. İntrakraniyal uzanım olguların %20-36'sında görülür (3). Tümör büyüdükçe kemikte belirgin destrüksiyona yol açar. Vasküler bir tümör olduğundan başlangıç semptomu tipik olarak burun kanaması, burun tıkanıklığıdır (4).

Burada intrakraniyal uzanım gösteren agresif seyirli JNA olgusu radyolojik bulguları eşliğinde tartışılmıştır.

OLGU SUNUMU

Bir yıldır burun kanaması, burun tıkanıklığı ve baş ağrısı şikayetleri ile hastanemize başvuran 22 yaşındaki erkek hastaya kontrastlı maksillofasiyal bilgisayarlı tomografi (BT) ve kontrastlı kraniyal manyetik rezonans görüntüleme (MRG) tetkikleri yapıldı.

5 mm kesit kalınlığı ve aralığı ile yapılan kontrastlı maksillofasial BT incelemesinde; nazal kaviteyi, bilateral etmoid hücreleri ve nazofarenksi dolduran, solda pterigopalatin fossa ve infratemporal fossaya uzanım gösteren, frontal sinüs tabanını destrükte ederek frontal sinüse ve frontal loba intrakraniyal uzanım gösteren kitle lezyonu saptandı. İntravenöz (IV) kontrast madde verildikten sonra belirgin kontrastlanma gösteren lezyon içerisinde yer yer düşük dansiteli hipodens alanlar izlendi. Kitle nazal septumda, lamina paprisea ve etmoid hücrelerde, sağda orbita medial duvarında ve bilateral maksiller sinüs medial duvarlarında ekspansiyona ve destrüksiyona yol açmaktaydı. Kitlenin sol kavernöz sinüs ile ara planı seçilemediğinden kavernöz sinüs invazyonu lehine değerlendirildi (Resim 1,2).

Kontrastlı kraniyal MRG incelemesinde; yukarıda tariflenen anatomik uzanımları bulunan ve IV kontrast madde enjeksiyonu sonrası belirgin kontrastlanma gösteren kitle lezyonu T1 ağırlıklı sekanslarda hipointens, T2 ağırlıklı sekanslarda izohafif hiperintens olarak izlendi (Resim 3,4,5). Tanımlanan radyolojik bulgular eşliğinde kitle lezyonu evre IV anjiyofibroma olarak değerlendirildi.

Resim 1. Nazal pasajı, etmoid hücreleri, frontal sinüsü dolduran, komşu kemik yapıda ve nazal septumda erozyona yol açan kitle lezyonu izlenmektedir. Ayrıca sol maksiler sinüs yumuşak doku ile oblitere görünümdedir.

Resim 2. Kitlenin nazal pasajı, pterygopalatin fossayı ve sfenoid sinüsü doldurduğu izleniyor.

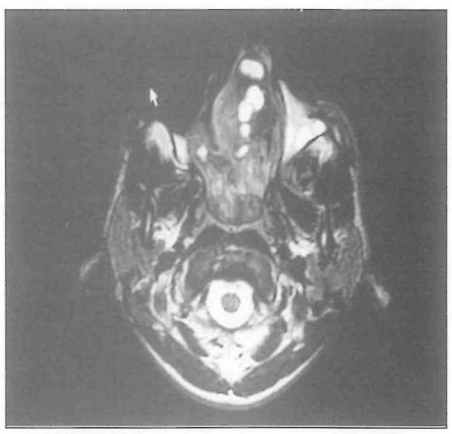

Resim 3. Kitle T2 ağırlıklı kesitte izohiperintens olarak izlenmekte olup içerisinde kistik hiperintens alanlar mevcuttur.

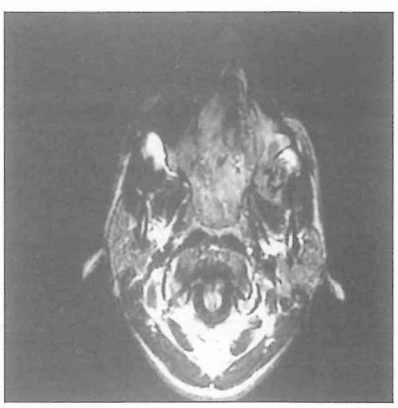

Resim 4. Kitle T1 ağırlıklı kesitte hipointens olarak izleniyor.

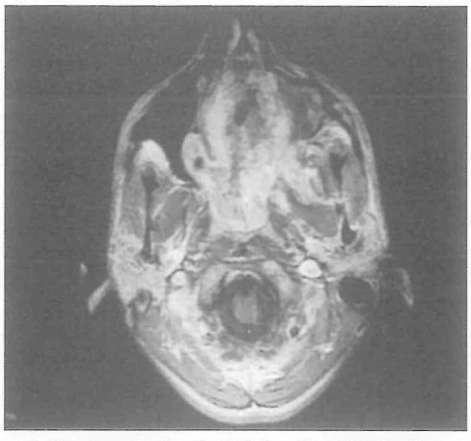

Resim 5. Kontrastlı T1 ağırlıklı kesitte kitle belirgin kontrast tutulumu göstermektedir.

Hastaya preoperatif embolizasyonu takiben transkraniyal veya transfasiyal yaklaşımla cerrahi tedavi uygulandı ve radyoterapi planlandı. Postoperatif patoloji sonucu anjiyofibroma olarak geldi.

TARTIŞMA

JNA, histolojik olarak benign olmakla birlikte klinik itibariyle agresif büyüyen vasküler bir tümördür ve genellikle nazal kavitenin superior veya posterolateral duvarından ya da nazofarenksten köken alır. Nazofarenks içine, pterigopalatin fossaya, infratemporal fossaya, inferior orbital fissür yoluyla orbita içine, sfenoid sinüse, orta kraniyal fossaya, kavernöz sinüse ve sella içine uzanım gösterebilir. İntrakraniyal uzanım olguların %20-36'sında görülür (3). Bizim hastamızda tümör boyutları oldukça büyük olduğundan yukarıda tariflenen tüm anatomik boşluklara ve ayrıca kranium içine uzanım göstermekteydi. Tümör boyutları büyüdükçe komşu kemik yapıda belirgin destrüksiyona yol açar. Bizim olgumuzda da etmoid hücrelerde, lamina papriseada, orbita medial duvarlarında, maksiller sinüs medial duvarlarında ve nazal septumda belirgin kemik destrüksiyonu mevcuttu. Hastalığın başlangıç semptomları tipik olarak spontan burun kanaması (%59) ve burun tıkanıklığıdır (%91) (4).

Ayrıca fasiyal şişlik, görme ve duyma bozuklukları, proptozis, dakriosistit, rinolali, kraniyal nöropati de görülebilir (4,5). Bizim hastamızda da 1 yıldır burun kanaması ve burun tıkanıklığı yanı sıra baş ağrısı şikayetleri mevcuttu.

JNA'nın patogenezi kesin olarak bilinmemektedir. Ancak androjenin embriyonel kartilaj üzerinde rol oynadığı ya da konka üzerinde hamartamatöz bir nidus olduğu veya nazofarenksteki fibrovasküler stromadan köken aldığı düşünülmektedir. Ayrıca transforme edici büyüme faktörü-β1 (TGF-β1)'in fibroblast proliferasyonunu aktive ettiği ve anjiogenezisi indüklediği bilinmektedir. Buna bağlı olarak TGF-β1 JNA patogenezinde önemli rol oynuyor olabilir (6,7).

JNA kontrastlı BT incelemede yoğun kontrast tutulumu gösterir. Dinamik BT incelemelerinde erken fazda ve yoğun kontrastlanma göstermektedir. MRG incelemesinde T1 ağırlıklı sekanslarda hipointens, T2 ağırlıklı sekanslarda hiperintens olarak görülür. Lezyon hipervasküler olduğundan vasküler yapılar lezyon içinde sinyalsiz alanlar olarak görülmektedir. Gradient eko imajlarda akım ile ilişkili kontrastlanma paterni hipervaskülaritenin göstergesidir. Tümör kontrastlı T1 ağırlıklı sekanslarda yoğun kontrastlanma gösterir (8).

Tümör evrelendirmesi aşağıdaki gibidir (Chandler 1984) (9):

Evre I: Nazofarenks ile sınırlıdır.

Evre II: Tümör nazal kaviteye ve/veya sfenoid sinüs içine uzanım gösterir.

Evre III:Tümör maksiller sinüs, etmoid sinüs, pterigomaksiller fossa ve infratemporal fossa veya orbita medialinden herhangi birine uzanım gösterir.

Evre IV: Tümör intrakraniyal uzanım ve/veya orbita lateraline uzanım gösterir.

Ayırıcı tanıda anjiyomatöz polipler akla gelmelidir. BT ve MRG ile nazofarenks ve nazal kavitedeki anjiyomatöz polipler JNA'dan ayırt edilemeyebilir. Gençlerde nazal ve nazofarengeal kitlelerin ayırıcı tanısında JNA, karsinoma, hemanjiyoma, rabdomyosarkoma, periferal sinir tümörleri, fibrosarkom, menenjiom, hemanjiyoperistoma, estesyonöroblastoma yer alır.

JNA baş-boyun tümörleri içinde sık olmamakla birlikte ciddi oranlarda mortalite ve morbidite ile sonuçlanabilir. JNA'nın erken tanısı IV kontrast madde verilerek yapılan BT ve MRG tetkikleri ile mümkündür. Klasik radyolojik bulguları sayesinde olguların çoğunda preoperatif biyopsiye gerek kalmaz.

BT ve MRG, JNA tanısında, tümörün intrakranial ve servikal uzanımlarının saptanmasında, kemik destrüksiyonunun değerlendirilmesinde önemli olup cerrahi yaklaşımın planlanması için gereklidir. BT ve MRG ayrıca postoperatif takipte, lokal rekürrensin saptanmasında da çok önemli rol oynar. Nöroradyolojik görüntüleme ile anjiyografik bulguların doğru analizi, optimal cerrahi tekniğin seçilmesine olanak verirken cerrahi esnasındaki hemoraji komplikasyonunu azaltır (8).

Tedavide cerrahi eksizyon ve radyoterapi yapılmaktadır. Uygun hastalarda endoskopik rezeksiyon yapılır. Bizim hastamızda olduğu gibi geniş uzanımı bulunan anjiyofibromun tedavisinde preoperatif embolizasyonu takiben transkraniyal veya transfasiyal yaklaşımla optimal cerrahi tedavi ve radyoterapi uygulanır. İntrakavernöz rezidü tümörün tedavisinde gama "knife" tekniği ile yapılan cerrahi yaklaşım önerilir.

Sonuç olarak BT ve MRG JNA'nın tanısında, lokalizasyonunun belirlenmesi, çevre dokulara ve kranium içine uzanımlarının saptanmasında, ayrıca kemik destrüksiyonunun değerlendirilmesinde çok önemlidir. BT ve MRG uygun cerrahi tedavinin planlanması ve hastalığın takibi ile lokal rekürrensin saptanmasında değerli inceleme yöntemleridir.

KAYNAKLAR

1. *Bremer JW, Neel HB 3rd, DeSanto LW, Jones GC. Angiofibroma: Treatment trends in 150 patients during 40 years. Laryngoscope 1986;96:1321-9.*
2. *Roche PH, Paris J, Regis J, et al. Management of invasive juvenile nasopharyngeal angiofibromas: The role of a multimodality approach. Neurosurgery 2007;61:768-77.*
3. *Close LG, Schaefer SD, Mickey BE, Manning SC. Surgical management of nasopharyngeal angiofibroma involving the cavernous sinus. Arch Otolaryngol Head Neck Surg 1989; 115:1091-5.*
4. *Tyagi I, Syal R, Goyal A. Staging and surgical approaching in large juvenile angiofibroma-study of 95 cases. Int J Pediatr Otorhinolaryngol 2006;70:1619-27.*
5. *Marshall AH, Bradley PJ. Management dilemmas in the treatment and follow-up of advanced juvenile nasopharyngeal angiofibroma. ORL J Otorhinolaryngol Relat Spec 2006; 68:273-8.*
6. *Roberson GH, Biller H, Sessions DG, Ogura JH. Presurgical internal maxillary artery embolization in juvenile angiofibroma. Laryngoscope 1972;82:1524-32.*
7. *Saylam G, Yücel OT, Sungur A, Önerci M. Proliferation, angiogenesis and hormonal markers in juvenile nasopharyngeal angiofibroma. Int J Pediatr Otorhinolaryngol 2006;70:227-34.*
8. *Schick B, Kahle G. Radiological findings in angiofibroma. Acta Radiol 2000;41:585-93.*
9. *Chandler JR, Goulding R, Moskowitz L, Quencer RM. Nasopharyngeal angiofibromas; staging and management. Ann Otol Rhinol Laryngol 1984;93:322-9.*

Acta Oncologica Turcica 2009; 42: 41-44

How to Diagnose a Uterine Non-Hodgkin's Lymphoma?: A Case Report

Uterus Non-Hodgkin Lenfomasına Nasıl Tanı Koyalım?: Olgu Sunumu

Tayfun GÜNGÖR[1], Adnan ŞİMŞEK[2], Serap AKBAY[3], Emel Üçgül ÇAVUŞOĞLU[4], Ümit BİLGE[2]

[1] Dr. Zekai Tahir Burak Kadın Sağlığı Eğitim ve Araştırma Hastanesi, Jinekolojik Onkoloji Kliniği, ANKARA
[2] Dr. Zekai Tahir Burak Kadın Sağlığı Eğitim ve Araştırma Hastanesi, Kadın Doğum Kliniği, ANKARA
[3] Dr. Zekai Tahir Burak Kadın Sağlığı Eğitim ve Araştırma Hastanesi, Patoloji Kliniği, ANKARA
[4] Dr. Zekai Tahir Burak Kadın Sağlığı Eğitim ve Araştırma Hastanesi, Medikal Onkoloji Kliniği, ANKARA

SUMMARY

Lymphoma of the female genital tract (FGT) is uncommon. This diagnosis, in such an unusual location, is very difficult to establish. Herein we report a case of FGT lymphoma and describe it's way to diagnosis. A 37 year-old-woman was referred to our institution due to undiagnosed cervical mass. Two consecutive biopsies had been taken from the mass, both of which yielded inflamation. An unusual-looking bulky cervical mass was seen and the upper part of vagina and parametrial tissues were deeply infiltrated. On magnetic resonance imaging a uterine mass measuring 7.0 cm x 8.8 cm x 2.3 cm was protruding into the vagina. A pathologic sized lymph node in the left iliac region was detected. The vaginal wall was thickened, 3.3 cm in diameter. Punch biopsy was reported as regenerative changes. After that a core biopsy was taken from a different area on the mass, from which biopsy was not taken before. Histopathological analysis retrieved a diffuse large cell non-Hodgkin's lymphoma according to REAL classification. Computed tomography (CT) and flourodeoxyglucose-18 positron emission tomography (FDG-PET) was used for staging. According to Ann Arbor staging system, stage was IIeb and after 6 courses of R-CHOP and additional 2 courses of rituximab therapy, patient is on complete remission. In case of pelvic masses with negative biopsy results, core biopsy should be preferred instead of using punch or excisional method. Uterine lymphomas may be easily masked by inflamation or misdiagnosed as inflamation unless it is not suspected. Probably using both CT and FDG-PET is the best for proper staging.

Key Words: *Core biopsy, diagnosis, lymphoma, uterus.*

ÖZET

Kadın genital sistem lenfoması oldukça nadir görülmektedir. Bu sıra dışı yerleşimde lenfoma tanısı koymak da oldukça zordur. Bu çalışmada bir kadın genital sistem lenfomasına nasıl tanı koyduğumuzu sunmaktayız. Otuz yedi yaşındaki bir kadın hasta, merkezimize tanımlanamayan servikal kitle nedeniyle sevk edildi. Ultrasonografide, sıra dışı görünen dev bir servikal kitlenin vajinanın üst kısmını ve parametriyal dokuları infiltre ettiği saptandı. Magnetik rezonans görüntülemede 7.0 cm x 8.8 cm x 2.3 cm boyutlarında uterustan kaynaklanan bir kitlenin vajinadan protruze olduğu saptandı. Kitleden alınan iki biyopsi inflamasyon olarak raporlandı. Sol iliyak bölgede patolojik boyutta bir lenf nodu saptandı. Vajina duvarı kalınlaşmıştı ve 3.3 cm çapa ulaşmıştı. "Punch" biyopsi sonucu rejenaratif değişiklikler olarak geldi. Daha sonra kitlenin daha önce biyopsi alınmamış bir bölgesinden alınan kor biyopsi sonucu REAL sınıflamasına göre difüz büyük hücreli non-Hodgkin lenfoma olarak çıktı. Çekilen florodeoksiglukoz-pozitron emisyon tomografi/bilgisayarlı tomografi (FDG-PET/BT) sonucuna göre Ann-Arbor evre IIeb uterin non-Hodgkin lenfoma olarak evrelenen hasta 6 kür R-CHOP + 2 kür rituksimab tedavisi sonucu tam remisyonda izlenmektedir. Biyopsi sonucu negatif olan pelvik kitlelerde eksizyoner ya da "punch" biyopsi yerine kor biyopsi tercih edilmelidir. Bu olguda ısrarlı biyopsilerle hasta total abdominal histerektomi gibi gereksiz organ kaybına yol açan cerrahilerden kaçınılmıştır. Eğer şüphe edilmezse uterus lenfomaları kolayca inflamasyon tarafından maskelenebilir veya inflamasyon olarak tanımlanabilir. FDG-PET/BT en iyi evreleme yöntemidir.

Anahtar Kelimeler: *Kor biyopsi, tanı, lenfoma, uterus.*

INTRODUCTION

Malignant lymphoma of the female genital tract (FGT) is a very rare disease. The incidence of uterine lymphoma is estimated to be less than 0.5% of all non-Hodgkin's lymphomas (NHL) (1). Review of the literature would suggest that one in 175 female extranodal lymphomas is likely to originate in FGT (2). FGT lymphoma is very difficult to diagnose, it can easily be misdiagnosed as usual type cervical cancer and due to it's systemic nature, it's management and treatment approach is quite different than usual type cervical cancer. Herein we report a complicated case of FGT lymphoma and describe it's long and bothersome diagnostic way.

CASE REPORT

A 37 year-old-woman was referred to our institution due to undiagnosed cervical mass. The outside pap smear cytology was normal. We learnt that two consecutive biopsies had been taken from the mass. The first was an excisional biopsy and yielded acute inflamation and the second was a punch biopsy which was reported as active chronic inflamation. She was complaining about menstrual irregularity, dysuria, pelvic pain, difficulty with urination, fever, nausea and vomiting. Her past medical history was completely uneventful. The initial physical examination revealed a suprapubic mass extending near umblicus level. Since urinary globe was suspected, the bladder was catheterized and 3500 ml urine was drained. An unusual-looking bulky cervical mass was seen and the upper part of vagina and parametrial tissues were deeply infiltrated on bi-manual examination. Sonography revealed a hypoechoic heterogeneous pelvic mass measuring 12 cm in diameter and mild pelvicaliceal dilatation. Laboratory tests indicated mild anemia and seriously impaired kidney functions. Thereby the case was consulted with nephrology department and subsequently she underwent hemodialysis.

On magnetic resonance imaging (MRI) a uterine mass measuring 7.0 cm × 8.8 cm × 2.3 cm was protruding into the vagina. The bladder was anteriorly and the rectum was posteriorly pushed by the mass (Figure 1A,1B). A patologic size lymph node in the left iliac region was detected. There was no evidence of parametrial involvement. The vaginal wall was thickened, 3.3 cm in diameter. Punch biopsy was repeated and the result was of no value, it was reported as regenerative changes. After that a core biopsy was taken from a different area on the mass, from which

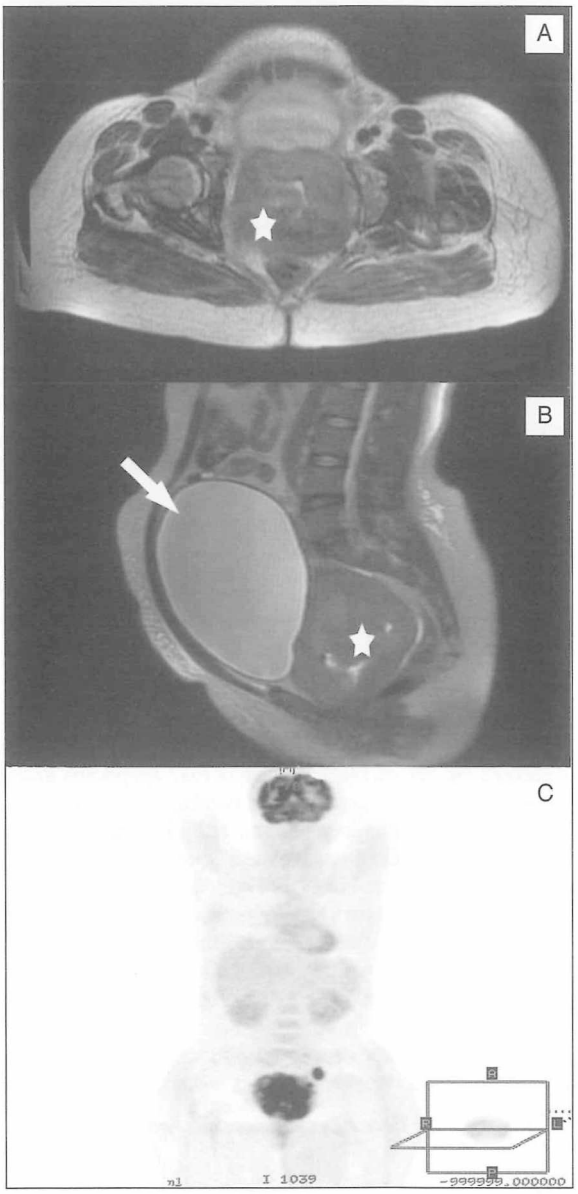

Figure 1. (A) Axial MRI and (B) sagital MRI show the mass (*) and globe of urinary bladder (arrow). (C) Coronal FDG-PET image demonstrating high tracer activity in the midpelvis and left iliac region.

biopsy was not taken before. Histopathological and further immunohistochemical study delineated a diffuse large B-cell NHL (Figure 2). Histologic examination of the biopsy material revealed a diffuse proliferation of atypical lymphoid cells beneath the ectocervical squamous epithelium besides the mixed type inflamatory cells. The lymphoid cells showed mild nuclear enlargement and slight irregularities of the nuclear contour. Atypical lymphoid cells infiltrated the fatty tissue. Immunohistochemical study demonstrated cytoplasmic staining with leukocyte common antigen (LCA), a B-cell phenotype of the lymphoid cells

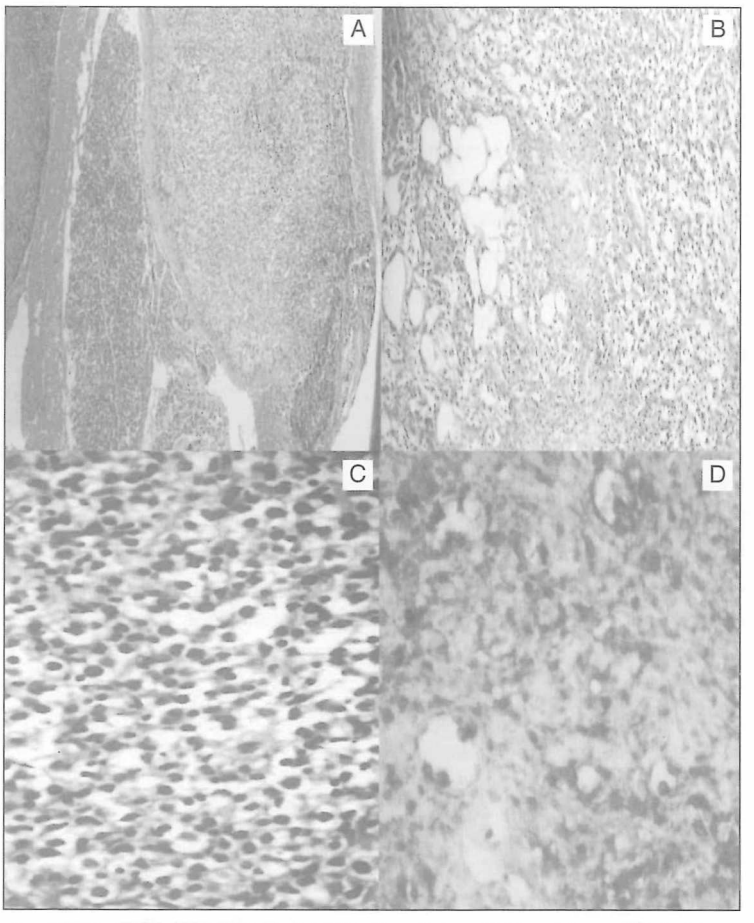

Figure 2. (A) Hematoxylen-Eosin (HE), 40x. Tumoral infiltration beneath the ectocervical squamous epithelium. (B) HE, 100x. Tumor infiltrates the fatty tissue. (C) HE, 400x. Lymphoma cells and intervening normal lymphocytes. (D) 400x. Immunohistochemical study shows cytoplasmic staining with leukocyte common antigen (LCA), the tumor cells were positive for CD 20, bcl-2, bcl-6, Ki-67 and negative for CD3.

are positive for (CD 20), bcl-2, bcl-6, Ki-67 and negative for CD 3.

Contrast-enhanced axial computed tomography (CT) of the neck, thorax, abdomen and pelvis was ordered for proper clinical staging. On CT; a mass of 7.2 cm × 8.7 cm × 3.0 cm size, occupying the region of uterus and containing necrotic hypodens areas, was seen. It was pushing the adjacent organs and it's borders with bladder and rectum were not clear and possibly infiltrating the pelvic floor. There were suspicious nodullary lessions within the lungs and liver. The spleen and kidneys were normal. No pathologic lymphadenopathy, by size criteria, was noted. Due to suspicion of lung and liver involvement. Flourodeoxyglucose-18 positron emission tomography (FDG-PET) images were obtained. Such an involvement was not confirmed by FDG-PET (Figure 1C). Bone marrow biopsy was negative for lymphoma cells. The patient had "B" symptoms. The lactate dehydrogenase level was 381 U/L (normal level, < 480 U/L). The final diagnosis was uterine NHL, diffuse large B cell type, Ann Arbor stage 2B. Serology showed that she was negative for retrovirus as well as hepatitis B and C virus. Surgical treatment was not offered and R-CHOP chemotherapy protocol (rituximab, cyclophosphamide, doxorubicin, vincristine, and prednisolone) was initiated. Patient is currently on remission after 6 courses of R-CHOP and 2 additional courses of rituximab therapy.

DISCUSSION

Lymphoma of FGT has non-spesific symptoms such as abnormal vaginal bleeding, vaginal discharge, dyspareunia, or pelvic pain. Even "B" symptoms are usually not encountered (3). Because of these common symptoms, it may mimic other entities, such as cervical or endometrial carcinoma, uterine fibroids, adenomyosis, endometriosis and etc. That's why differential diagnosis is critically important and

histopathological examination is necessary to reach the definitive diagnosis because non of the imaging modalities is reliable by this means. Unfortunately due to the fact that most lymphomas are subepithelial unless there is ulceration; the cervical smear is mostly negative and it's very hard to obtain adequate tissue sample by conventional biopsy techniques such as punch and excisional biopsy (4). Such an experience was also reported by Van Renterghem et al. (1). In the present case; the cervical smear was normal and the first three biopsies revealed no malignancy. The first two biopsies were performed at outside and the third biopsy was performed by us. After yielding the regenerative changes result on the third biopsy, we understood that we had taken it from the previous biopsy areas. So we decided to take the next biopsy from a different area from which any biopsies were not taken before and a core biopsy was necessary to penetrate the thickened vaginal wall, which was seen on the MRI. Thereby we diagnosed the nature of mass. That's way we recommend that in case of pelvic masses with negative biopsy results, core biopsy should be preferred instead of using punch or excisional method again. In our opinion this inference is the main learning of the present case.

As known lymphoma is the malignant transformation of lymphocytes. These cells are the predominant elements of inflamation, principally in chronic conditions. In the cervix inflamatory processes are very common especially due to infections and foreign bodies like intrauterine device, condoms, lubricants and etc. Hence in such localizations, atypical lenfoid proliferations like lymphoma may be easily masked by inflamation or misdiagnosed as inflamation unless it is not suspected. For sure, this probability is not strong but in case of pelvic masses, biopsies of which repetitively reported as inflamation; then attention must be orientated to the morphology of lymphocytes to seek for atypical features and when such features are encountered then immunohistochemical markers should be used. From this point of view, we concluded that in such unusual locations like FGT lymphoma diagnosis needs strong suspicion.

CT is commonly used for the staging of NHL (5). CT enables accurate measurement of both tumour size and extent, and provides information that can be used to plan an appropriate therapeutic regimen as well as follow response to treatment. Somehow in the present case, CT did not show the left iliac lymphadenopathy which was detected by MRI and verified to be malignant tissue by FDG-PET. Actually in this case FDG-PET was ordered to investigate liver and lung involvement, it helped us to see that mentioned lymphadenopathy was involved by the disease. So we don't know which one of the two areas, the uterus or the left iliac lymph node, is the primary source and if we only relied on CT then our staging would be Ann Arbor Stage 1B which was more advanced in fact. This result let us to think the superiority of FDG-PET over the CT, in fact Delbeke has postulated that these two modalities have comparable sensitivities (6). We believe that probably using these two modalities together is the best for proper staging.

REFERENCES

1. *Van Renterghem N, De Paepe P, Van den Broecke R, Bourgain C, Serreyn R. Primary lymphoma of the cervix uteri: A diagnostic challenge. Report of two cases and review of the literature. Eur J Gynaecol Oncol 2005;26:36-8.*
2. *Grace A, O'Connell N, Byrne P, et al. Malignant lymphoma of the cervix: An unusual presentation and a rare disease. Eur J Gynecol Oncol 1999;20:26-8.*
3. *Al Talib R, Sworn M, Ramsey A, et al. Primary cervical lymphoma: The role of cervical cytology. Cytopathology 1996;7: 173-7.*
4. *King J, Elkhalifa M, Michael C. Malignant lymphoma identified on cervical cytologic smear with immunophenotypic analysis. Acta Cytol 1997;41:1228-30.*
5. *Fishman EK, Kuhlman JE, Jones RJ. CT of lymphoma: Spectrum of disease. Radiographics 1991;11:647-69.*
6. *Delbeke K. Oncological applications of FDG PET imaging: Brain tumors, colorectal cancer, lymphoma and melanoma. J Nucl Med 1999;40:591-603.*